

**UNIVERSIDAD RICARDO PALMA**  
**FACULTAD DE CIENCIAS BIOLÓGICAS**  
**ESCUELA PROFESIONAL DE MEDICINA VETERINARIA**



“Estudio comparativo entre raspado profundo de piel e impronta con cinta de acetato para el diagnóstico de Demodicosis Canina”

Tesis para optar el Título Profesional de  
Médica Veterinaria

Ornella Solange Silva Portella

Asesor: Mg. Guillermo Leguía Puente

Lima, Perú  
2019



**UNIVERSIDAD RICARDO PALMA**  
**FACULTAD DE CIENCIAS BIOLÓGICAS**  
**ESCUELA PROFESIONAL DE MEDICINA VETERINARIA**



“Estudio comparativo entre raspado profundo de piel e impronta con cinta de acetato para el diagnóstico de Demodicosis Canina”

Tesis para optar el Título Profesional de  
Médica Veterinaria

Ornella Solange Silva Portella

Asesor: Mg. Guillermo Leguía Puente

Lima, Perú  
2019

## **Dedicatorias**

A mi mamá. Un día le llegó el momento de quitarse la corona y ponerse la armadura. La vida la puso a prueba y ella demostró de qué estaba hecha.

A mi papá. Dios es justo y ha permitido que él siga desempeñando lo que más le gusta ser, Oficial de la Policía Nacional del Perú.

A mi hermano Gerson. Un gran ser humano y excelente profesional. Su sentido del humor sobrepasa cualquier expectativa. Es un gran tipo.

A mamá Aleja y papá Tomaco, ambos abuelitos míos. Ella, una mujer con agallas que formó parte de mi crianza con amor, responsabilidad y firmeza. Él, un hombre trabajador que fue un convencido de que lo más importante era y seguirá siendo nuestra familia. Sin haberlo conocido me dio la posibilidad de estudiar una carrera profesional.

A Miguel. Mi compañero, mejor amigo y amor de mi vida. Me alentó y creyó en mí, sus palabras hacen que yo lo pueda todo.

A Baby. Un ser peludo encantador que solo puede dar amor.

## **Agradecimientos**

A Dios por no dejarme sola, porque me ha dado la mayor demostración de amor al mantener conmigo a mi madre.

A mis padres porque con sus personalidades completamente distintas hacen de mí una mejor persona.

A mi hermano por ayudarme en este trabajo soportando mis constantes preguntas, frustraciones e inseguridades.

Al MV. Miguel Hernández por alentarme a realizar este estudio y ser más que mi novio, un verdadero amigo.

Al Mg Guillermo Leguía Puente por haber creído en mí y ayudarme a que mi tema de tesis siga en curso.

A los doctores, Enrique Tello Corbetto, Katherine Bravo Solari, Renato Iparraguirre Gutiérrez, Lorena Silva Roeder, Claudia Figueroa, Meilyn Cheng Lo, Oscar Samamé y Maritza Méndez Richardson, quienes me ayudaron en el proceso de la obtención de las muestras, realización del estudio e información. Me brindaron su apoyo y lo que más valoro, su amistad.

## Índice

|   |    |
|---|----|
| Resumen.....  | 17 |
| Abstract.....   | 18 |
| I. Introducción.....                                    | 19 |
| II. Antecedentes.....                                   | 21 |
| 2.1 Historia del <i>Demodex canis</i> .....             | 22 |
| 2.2 <i>Epizootiología</i> .....                         | 23 |
| 2.2.1 Agente etiológico.....                            | 23 |
| 2.2.2 Transmisión.....                                  | 24 |
| 2.2.3 Factores predisponentes.....                      | 24 |
| 2.2.3.1 Raza.....                                       | 24 |
| 2.2.3.2 Edad.....                                       | 25 |
| 2.2.3.3 Enfermedades preexistentes.....                 | 25 |
| 2.3 Ácaro.....  | 25 |
| 2.4 Ciclo biológico.....                                | 28 |
| 2.5 Acción patogénica.....                              | 29 |
| 2.6 Patogenia.....                                      | 30 |
| 2.7 Presentación clínica del <i>Demodex canis</i> ..... | 34 |

|       |   |    |
|-------|---|----|
| 2.7.1 | Según su extensión.....                   | 35 |
|       | 2.7.1.1 Localizada.....                   | 35 |
|       | 2.7.1.2 Generalizada.....                 | 35 |
| 2.7.2 | Según tipo de lesiones.....               | 36 |
|       | 2.7.2.1 Escamosa.....                     | 36 |
|       | 2.7.2.2 Pustulosa.....                    | 37 |
| 2.7.3 | Según edad de presentación.....           | 37 |
|       | 2.7.3.1 Juvenil.....                      | 37 |
|       | 2.7.3.2 Adulto.....                       | 38 |
| 2.8   | Prueba diagnóstica.....                   | 38 |
| 2.8.1 | Raspado de piel.....                      | 38 |
| 2.8.2 | Impronta con cinta de acetato.....        | 39 |
| 2.9   | Otras pruebas diagnósticas.....           | 39 |
| 2.9.1 | Raspado de piel con agregado de éter..... | 39 |
| 2.9.2 | Biopsia.....                              | 39 |
| 2.9.3 | Materia fecal.....                        | 40 |

|          |  |    |
|----------|--|----|
| 2.10     | Clasificación de los mantos o capas según G. Solaro..... | 40 |
| 2.10.1   | Pelo corto.....  | 40 |
| 2.10.1.1 | Raso.....  | 40 |
| 2.10.2   | Semilargo.....   | 40 |
| 2.10.2.1 | Liso.....  | 40 |
| 2.10.2.2 | Duro.....  | 41 |
| 2.10.2.3 | Semiduro.....  | 41 |
| 2.10.3   | Largo.....   | 41 |
| 2.10.3.1 | Liso.....  | 41 |
| 2.10.3.2 | Ondulado.....  | 41 |
| 2.10.3.3 | Mechado.....   | 41 |
| 2.10.3.4 | Encordado.....   | 41 |
| 2.10.3.5 | Rizado.....  | 41 |
| III.     | Objetivo general.....                                    | 42 |
| 3.1      | Objetivos específicos.....                               | 42 |
| IV.      | Hipótesis.....   | 43 |
| 4.1      | Hipótesis nula.....                                      | 43 |



|  |    |
|--|----|
| 4.2 Hipótesis alternativa.....                                   | 43 |
| V. Materiales y métodos.....                                     | 44 |
| 5.1 Diseño metodológico.....                                     | 44 |
| 5.2 Población y muestra.....                                     | 44 |
| 5.3 Materiales y equipo.....                                     | 45 |
| 5.3.1 Materiales empleados en la fase de la toma de muestra..... | 45 |
| 5.3.2 Materiales empleados en la fase de laboratorio.....        | 46 |
| 5.4 Procedimiento.....   | 46 |
| 5.4.1 Raspado profundo de piel.....                              | 47 |
| 5.4.2 Impronta con cinta de acetato.....                         | 48 |
| 5.5 Análisis de datos.....                                       | 50 |
| 5.5.1 Procesamiento de la información.....                       | 50 |
| 5.5.2 Técnicas para el procesamiento.....                        | 50 |
| 5.5.3 Operacionalización de la variable.....                     | 51 |
| 5.6 Aspectos éticos.....   | 52 |
| VI. Resultados.....  | 53 |
| VII. Discusión.....  | 66 |

|   |    |
|---|----|
| VIII. Conclusiones.....   | 74 |
| IX. Recomendaciones.....  | 76 |
| X. Referencias bibliográficas.....  | 77 |
| XI. Apéndice.....   | 84 |
| 11.1 Apéndice A. Porcentaje de pacientes demodécicos que dieron positivo solo a raspado profundo de piel, impronta con cinta de acetato y a ambas pruebas diagnósticas.....                                     | 84 |
| 11.2 Apéndice B. Frecuencia y porcentaje de pacientes demodécicos en edad juvenil y edad adulta, positivos solo raspado profundo de piel, solo a impronta con cinta de acetato y positivos a ambas pruebas..... | 85 |
| 11.3 Apéndice C. Frecuencia y porcentaje de pacientes demodécicos en edad juvenil positivos solo raspado profundo de piel, solo a impronta con cinta de acetato y positivos a ambas pruebas.....                | 86 |
| 11.4 Apéndice D. Frecuencia y porcentaje de pacientes demodécicos en edad juvenil y edad adulta, positivos solo raspado profundo de piel, solo a impronta con cinta de acetato y positivos a ambas pruebas..... | 87 |
| 11.5 Apéndice E. Razas de caninos presentes en el estudio.....  | 88 |
| 11.6 Apéndice F. Frecuencia y porcentaje de pacientes demodécicos de raza pura y mestizos, que dieron positivo solo a raspado profundo de piel, impronta con cinta de acetato y a ambas pruebas.....            | 89 |

|      |   |    |
|------|---|----|
| 11.7 | Apéndice G. Ficha diagnóstica para                                |    |
|      | Demodicosis.....  | 90 |
| 11.8 | Apéndice H. Autorización para el uso de las muestras realizadas a |    |
|      | pacientes en consulta dermatológica.....                          | 91 |

## ÍNDICE DE FIGURAS

|  |    |
|--|----|
| Figura 1. <i>Demodex canis</i> adulto.....   | 23 |
| Figura 2. Vista al microscopio de grupo de <i>Demodex canis</i> adultos. ....                          | 23 |
| Figura 3. Vista ventral de de las partes del <i>Demodex canis</i> .....                                | 27 |
| Figura 4. Vista ventral de las partes del <i>Demodex canis</i> adulto.....                             | 27 |
| Figura 5. Ciclo biológico del <i>Demodex canis</i> .....   | 28 |
| Figura 6. Control de poblaciones de <i>Demodex canis</i> .....   | 34 |
| Figura 7. Presentación clínica de la Demodicosis Canina. Según su extensión:<br>localizada.....        | 36 |
| Figura 8. Presentación clínica de la Demodicosis Canina. Según su extensión:<br>generalizada.....      | 36 |
| Figura 9. Presentación clínica de la Demodicosis Canina. Según el tipo de lesiones:<br>escamosas.....  | 37 |
| Figura 10. Presentación clínica de la Demodicosis Canina. Según el tipo de lesiones:<br>pustulosa..... | 37 |
| Figura 11. Fórmula para poblaciones infinitas.....   | 44 |
| Figura 12. Representación división de la lesión nueva.....   | 46 |

Figura 13. Raspado profundo de piel.....47

Figura 14. Raspado profundo de piel.....48

Figura 15. Impronta con cinta de acetato.....49

## ÍNDICE DE TABLAS

|   |    |
|---|----|
| Tabla 1. Operacionalización de la variable.....   | 51 |
| Tabla N° 2. Pacientes muestreados que dieron positivo y negativo a<br>Demodicosis Canina.....   | 59 |
| Tabla N° 3. Frecuencia y porcentaje de pacientes demodécicos que<br>dieron positivo solo a raspado profundo de piel, impronta con cinta de acetato y<br>a ambas pruebas diagnósticas..... | 60 |
| Tabla N° 4. Frecuencia de pacientes juveniles y adultos positivos y negativos a Demodicosis<br>Canina.....  | 60 |
| Tabla N° 5. Resultado de pacientes hembra y macho muestreados en el estudio.....  | 61 |
| Tabla N° 6. Pacientes positivos a Demodicosis Canina<br>de raza pura y mestizos.....  | 62 |
| Tabla N° 7. Razas predominantes de caninos positivos a<br>Demodicosis Canina.....   | 62 |
| Tabla N° 8. Tabla de contingencia de las pruebas diagnósticas para la<br>obtención de sensibilidad, especificidad, valor predictivo positivo  |    |

y valor predictivo negativo de la impronta con cinta  
de acetato.....63

Tabla N° 9. Odds Ratio para la relación existente entre los pacientes  
positivos a Demodicosis Canina con la edad, raza, sexo y tipo de  
manto.....64

Tabla N° 10 Odds Ratio para la evaluación de la relación existente entre los pacientes positivos al  
raspado profundo de piel o a la impronta con cinta de acetato con la edad, raza, sexo y tipo de  
manto.....64

Tabla N° 11 Y N° 12. Prueba de Mc Nemar.....65

## ÍNDICE DE GRÁFICOS

|   |    |
|---|----|
| Gráfico N° 1. Pacientes muestreados que dieron positivo y negativo a Demodicosis canina.....              | 59 |
| Gráfico N° 2. Porcentaje de pacientes juveniles y adultos positivos y Negativos a Demodicosis Canina..... | 60 |
| Gráfico N° 3. Pacientes positivos a Demodicosis Canina de raza pura y mestizos.....                       | 62 |
| Gráfico N° 4. Razas predominantes de caninos positivos a Demodicosis canina.....                          | 64 |



## Resumen

El objetivo de este estudio fue comparar el raspado profundo de piel (prueba gold estándar) con la impronta con cinta de acetato para el diagnóstico de Demodicosis Canina. En el periodo de mayo del 2016 a abril del 2017, 62 pacientes que asistieron a consulta dermatológica con lesiones compatibles con Demodicosis Canina fueron muestreados para realizar la comparación entre ambas pruebas diagnósticas. Todos los casos pertenecieron a la casuística de un consultorio veterinario privado ubicado en el distrito de Magdalena del Mar, Lima - Perú. Para la toma de las muestras se utilizó la lesión más nueva y sin costras, la cual se dividió en dos para poder realizar ambas técnicas. De los 62 pacientes muestreados, 42 (67.7%) fueron positivos a *Demodex canis*. Los caninos juveniles positivos a Demodicosis Canina fueron 30(86%) con un promedio de edad de 1 año o 12 meses. 14 pacientes positivos fueron hembras y 28 fueron machos. Los pacientes de raza pura y positivos a *Demodex canis* fueron 32 (84.2%). Las razas predominantes con diagnóstico de Demodicosis fueron Bulldog Inglés (n=9), Chihuahua (n=6), Staffordshire bull terrier (n=3), Pug (n=3). Los factores de riesgo significativos en este estudio fueron la edad con un OR de 7,500 (IC: 2,229-25,239) y la raza pura un OR de 7,467 (IC: 2,269-24,572). La impronta con cinta de acetato obtuvo una sensibilidad de 81% y especificidad del 66%; un valor predictivo positivo de 72% y valor predictivo negativo de 76%, haciendo a este nuevo test válido y altamente seguro de realizar. Efectuando el Test de McNemar se encontró que la impronta con cinta de acetato no era más sensible que el raspado profundo de piel y que no produjo cambios estadísticos ( $0.454 > 0.05$ ) significativos para el diagnóstico de Demodicosis Canina frente al raspado profundo de piel. Sin embargo, la nueva prueba sigue siendo un método alternativo para el diagnóstico de esta enfermedad ya que solo un 18.7% de los pacientes que efectivamente tenían Demodicosis Canina fueron negativos a impronta con cinta de acetato.

Palabras clave: caninos, *Demodex canis*, sensibilidad, especificidad, impronta con cinta de acetato, raspado profundo de piel, factores de riesgo.

## Abstract

This study compares the deep skin scratch (gold standard test) with the acetate tape imprint for Canine Demodicosis diagnostic. In the period from May 2016 to April 2017, 62 patients assisted to dermatologic consult presenting lesions compatible with Canine Demodicosis were sampled with the aim of to realize the comparison between the both diagnostics tests. All cases belonged to the San Francisco Veterinary' casuistic located in Magdalena del Mar, Lima – Peru. For sampling, newest and without crusts lesions was used, which was divided in two to realize both tests. *Demodex canis* was detected in 42 of 62 patients (67.7%). Juvenile dogs Canine Demodicosis positive were 30 (86%) with an average age of 1 year or 12 moths. Fourteen positive patients were females and 28 were males. Positive purebred patients to *Demodex canis* were 32 (84.2%). Predominant breed positive to Demodicosis were English bulldog (n=9), Staffordshire bull terrier (n=3) and Pug (n=3). Risk factors in this study were age with an OR of 7,500 (IC: 2,229-25,239) and purebred with an OR of 7,467 (IC: 2,269-24,572). Acetate tape imprint obtained a sensibility of 81% and specificity of 66%, furthermore a positive predictive value of 72% and a negative predictive value of 76%. All of this values making this new test valid a highly safe to realize. Effecting the McNemar test the acetate tape imprint was not more sensitive than the deep skin scratch and did not make any significant statistical changes ( $0.454 > 0.05$ ) for Canine Demodicosis diagnostic than the deep skin scratch. However the new test is still being an alternative method for diagnostic of this disease then just 18.7% of patients with Canine Demodicosis were negative to acetate tape imprint test.

Keywords: dogs, *Demodex canis*, sensibility, specificity, acetate tape imprint, deep skin scratch, risk factors.

## I. Introducción

La relación del hombre y los caninos fue muy cercana y especial por miles de años. Mills (2009) afirma: “Los caninos, en su vínculo con el hombre, cumplen variadas funciones, desde apoyo laboral en el pastoreo de animales, la caza, la protección y guardia, y el trabajo de carga y tracción, hasta compañía y apoyo en terapias de diversos problemas físicos, psíquicos y de socialización”

La piel es el órgano más extenso del cuerpo, y sobre ella se manifiestan una enorme cantidad diferente de lesiones, indicativas tanto de afecciones locales como sistémicas. (Manzuc, 2011)

Perez G. y Sigal G. (2006) manifiestan que “Mucha agua ha corrido sobre los puentes y mucha tinta se ha gastado desde que Georgi escribió: La sarna demodécica es a menudo difícil de aliviar y quizás imposible de curar”. Y no cabe duda pues actualmente el nombre que se le da a esta enfermedad ha variado, se encontró y describió una nueva especie de *Demodex*, se conoce más información sobre cómo se manifiesta esta enfermedad y se han desarrollado tratamientos más efectivos y de vanguardia a diferencia de los ya conocidos, como por ejemplo el uso de las moléculas de isoxazolina; para citar algunas; fluralaner, afoxolaner, sarolaner

La demodicosis es una enfermedad parasitaria cutánea, inflamatoria en la que un número de ácaros *Demodex* mayor al normal habitan la piel del perro. (Perez G. y Sigal G., 2006)

Independientemente del origen, las lesiones cutáneas cambian de forma y de aspecto cuando el paciente se rasca o cuando se infecta secundariamente por bacterias (la mayoría de las veces *Staphylococcus pseudointermedius*). Manzuc P. (2011) afirma que: “para el diagnóstico de las afecciones dermatológicas es indispensable, además del conocimiento teórico previo, una aproximación clínica prolija, con una anamnesis lo más completa posible, junto a una categorización del tipo y la localización de las lesiones, para así poder emitir una lista de

diagnósticos diferenciales certera, y luego seleccionar el o los métodos complementarios más eficaces para cada caso”. He ahí la importancia del manejo de las diversas alternativas que se encuentran en las pruebas diagnósticas.

Zamora (2011) manifiesta que “Las prácticas de técnicas de laboratorio dentro de la clínica veterinaria son utilizadas por los médicos clínicos por ser métodos simples y que requieren material sencillo o no muy costoso”. El resultado de las pruebas bien realizadas ofrece al clínico un abordaje casi de inmediato a la posible causa de la enfermedad que cursa el paciente.

En la actualidad varios médicos veterinarios se han subespecializado en la dermatología y con ello aprendido varias técnicas básicas de diagnóstico indispensables cuando se nos presentan pacientes con problemas de piel en la casuística. De hecho, Nolasco (2002) refiere que “los pacientes que mayormente llegan a la consulta diaria son los que padecen trastornos cutáneos”. También refiere que “debido a que la mayoría de los problemas dermatológicos presentan los mismos signos clínicos, resulta por lo tanto un reto en el diagnóstico”.

Producto de ello, el médico veterinario requiere de una prueba que le dé la opción de llegar a un diagnóstico definitivo, pero, sobre todo, que este sepa qué prueba es ideal utilizar dentro del pool que tiene a su disposición.

El objetivo del trabajo fue comparar dos pruebas diagnósticas microscópicas: raspado profundo de piel e impronta con cinta de acetato, en caninos (*Canis familiaris*) con lesiones compatibles con Demodicosis provenientes de una clínica veterinaria ubicada en el distrito de Magdalena del Mar, con la finalidad de encontrar si la impronta con cinta de acetato es igual de sensible y específica que el raspado profundo de piel.

## II. Antecedentes

En el año 2012 se realizó un estudio de comparación entre la impronta con cinta de acetato y el raspado de piel para el diagnóstico de *Demodex canis*, con una población de 30 pacientes, donde 100% de las impresiones con cinta de acetato después de la compresión de piel fue sensible, mientras que del raspado de piel se tuvo un 90% de sensibilidad a esta prueba diagnóstica. (Pereira, 2012)

En el año 2013 determinó en un estudio comparativo entre las pruebas de tricograma y cinta de acetato para el diagnóstico de la Demodicosis Canina que, de un total de 40 pacientes, el 75% de estos presentó sensibilidad a la prueba de cinta de acetato, mientras que el 73% fue sensible a la prueba de tricograma. (Marques C. G., Trindade P.S., Silbeira B. L., Dronas de oliveira P. R., Da Costa T. T., Ferreira A. P. et al., 2013)

Ferrel Moreno, durante el periodo de febrero y marzo del 2013, realizó un estudio con el propósito de identificar los ectoparásitos presentes en los distritos del cono este de Lima Metropolitana. Se estudiaron 436 perros de ambos sexos en edades comprendidas entre los 2 meses a los 15 años. Del total de canes muestreados se encontró que el 95.2% de ellos presentaban ectoparásitos. Se identificaron seis especies diferentes de ectoparásitos de los cuales el número de prevalencia del *Demodex canis* fue de 2.3%. (Ferrel Moreno, 2014)

En el año 2015, se estudió la eficacia de las pruebas de impronta con cinta de acetato y raspado profundo para el diagnóstico de *Demodex canis* y *Sarcoptes scabiei*, con una población de 115 pacientes. Se encontraron un 10.34% de pacientes positivos a *Sarcoptes scabiei*, y un 23.47% de perros positivos a *Demodex canis*, de los cuales el 100% de estos fue sensible a la prueba de impronta con cinta de acetato, y por el lado de la prueba de raspado profundo, fue

sensible en un 81,5%. (Pereira D. T., Castro L. J. M., Centenaro V. B., Amaral A. S., Krause A., Schmidt C., 2015)

## **2.1 Historia del *Demodex canis***

Antes de todos los avances conseguidos para conocer más sobre esta patología, Perez G. y Sigal G. (2006) referían que “la enfermedad recibió diversos nombres: sarna roja, demodeccia, sarna demodécica”. La palabra sarna fue definida como una enfermedad contagiosa común al hombre y a varios animales domésticos, que describe una afección pruriginosa (en realidad sarna sarcóptica o escabiosis) que por error de acepción se utilizó en esta patología. (Perez G. y Sigal G., 2006)

Según Belou, P. (1908) “*Demodex* como agente etiológico fue descubierto por el profesor Henle de Zurich en 1841 y su nombre se debe a Owen en 1843, ese mismo año Tulk lo encontró en un perro. Su nombre actual se debe a Leydig que lo llamó *Demodex canis* en 1859”.

*Demodex canis* es un ácaro alargado que vive de forma normal en la piel del perro, en un número reducido y reside en los folículos pilosos y glándulas sebáceas de la piel. (Figura 1). (Belou P, 1908)

La Demodicosis Canina es la enfermedad parasitaria cutánea más importante de los animales jóvenes, una de las diez dermatopatías que con más frecuencia se atienden en los EE.UU. (Hoskins J., 1993) y es la sexta enfermedad cutánea canina más común. (Lemarie S.L., 1996)

En estos últimos años se han identificado nuevas especies y nuevas morfologías de ácaros, se han realizado muchos avances en el diagnóstico y tratamiento de la enfermedad.



*Figura 1. Demodex canis* adulto. Vista en10X. Fuente: autora de la tesis.

## 2.2 Epizootiología

### 2.2.1 Agente etiológico.

El agente etiológico es el ácaro *Demodex* (Leydig) Phylum: artrópodos; clase: Arácnida; Orden: acarina; Suborden: prostigmata; Familia: Demodicidae; Género: *Demodex*. (Figura 2) (Perez G. y Sigal G., 2006)



*Figura 2. Vista al microscopio de grupo de Demodex canis* adultos. Vista en 10X. Fuente: autora de la tesis

### **2.2.2 Transmisión.**

*Demodex* contagia a los cachorros recién nacidos y lactantes por medio de las madres infectadas, ya sea clínicamente enfermas o portadoras al momento del parto. Estando estos cachorros en sus primeros días de nacidos, los lugares predilectos para presentar las primeras lesiones son en el morro, la cara, la región periorbital y los miembros anteriores.

Este es el único momento de la vida en el cual se produce la transmisión de los ácaros de un animal a otro. (Jacot D.P.N, 1973; Skakibara I., 1978)

No se ha demostrado la transmisión en útero.

Hasta el momento no se ha demostrado que sea transmisible a los humanos.

### **2.2.3 Factores predisponentes.**

Cánepa, E. y Da Graña A. (1941) afirman que “no hay Demodicosis sin *Demodex*, pero también se puede agregar que no hay demodicosis sin predisposición, aún en presencia de *Demodex*.”

A continuación, alguno de ellos:

#### **2.2.3.1 Raza.**

Existen reportes que manifiestan la predisposición racial de los pacientes en esta enfermedad, lo cierto es que la aparición de la enfermedad en cada raza se debe en gran medida a la mayor o menor popularidad de cada una en una región determinada.

Razas como el shar pei, doberman, bóxer, viejo pastro inglés, Shih tzu, bulldog inglés, bulldog francés, y mestizos pueden presentarla. (Lemarie, S.L., 1996; Perez G. y Sigal G., 2006).



#### 2.2.3.2 Edad.

Sabemos que es una enfermedad más común en perros jóvenes, Manzuc (2011) refiere que “entre los 3 a 18 meses”.

#### 2.2.3.3 Enfermedades preexistentes.

Desnutrición, parasitismos, enfermedades virales, hipotiroidismo, Leishmaniosis. (Perez G. y Sigal G., 2006).

### 2.3 El Ácaro

Se creía que la Demodicosis era causada por una réplica del *Demodex canis* que no era conocida. (Nutting W. B., 1976; Nutting W. B., Desch, C. E., 1978)

El *Demodex canis* adulto hembra mide 250-300 x 40  $\mu\text{m}$  y el macho mide 200-250  $\mu\text{m}$  x 40  $\mu\text{m}$ . Los adultos tienen forma de cigarro. (Perez S. y Perez T., 2006; Miller W.H., Griffin C. E., Campbell K. L., 2014)

Los huevos miden 70-90 x 19-25  $\mu\text{m}$  y son de aspecto fusiforme. (Muller G.H. y Kirk R.W., 1976; Perez G. y Sigal G., 2006)

El cuerpo del *Demodex canis* se divide en tres partes: gnatosoma, podosoma y opistosoma. (Figura 3 y Figura 4) (Nuttin W. B., 1976)

El gnatosoma tiene forma de trapecio o rectángulo y dentro de él se encuentra el capítulo o cabeza que tiene forma de herradura o lira. El aparato bucal es complejo, consta de un par de palpos, quelíceros y un canal impar llamado hipostoma que está formado por la unión de los palpos y los quelíceros. (Nuñez J.L., 1987; Perez G. y Sigal G., 2006; Ravera, I., 2015)

El podosoma incluye las patas que son voluminosas y terminan en dos garras. (Nuñez J.L., 1987; Ravera I., 2015). En la zona ventral de podosoma están presentes las placas epimerales. Según Perez G. y Sigal G. (2006) “El poro genital estaba presente como una abertura vertical en el extremo superior de esta placa en forma de banda” (...). Ravera, I. (2015) manifiesta que “detrás o parcialmente entre las placas se encuentra la vulva en el caso de los ácaros hembras. El aedeagus (órgano reproductor en el macho) está situado dorsalmente, en la línea media del podosoma”.

La silueta del opistosoma del *Demodex canis* es larga y delgada, en la superficie están presentes las características estrías cuticulares. Esta parte del ácaro puede abarcar más del 80% de la longitud corporal. Las características descritas sobre el tamaño y porciones del cuerpo describen un ligero dimorfismo sexual. (Perez G. y Sigal G., 2006; Ravera Y., 2015)

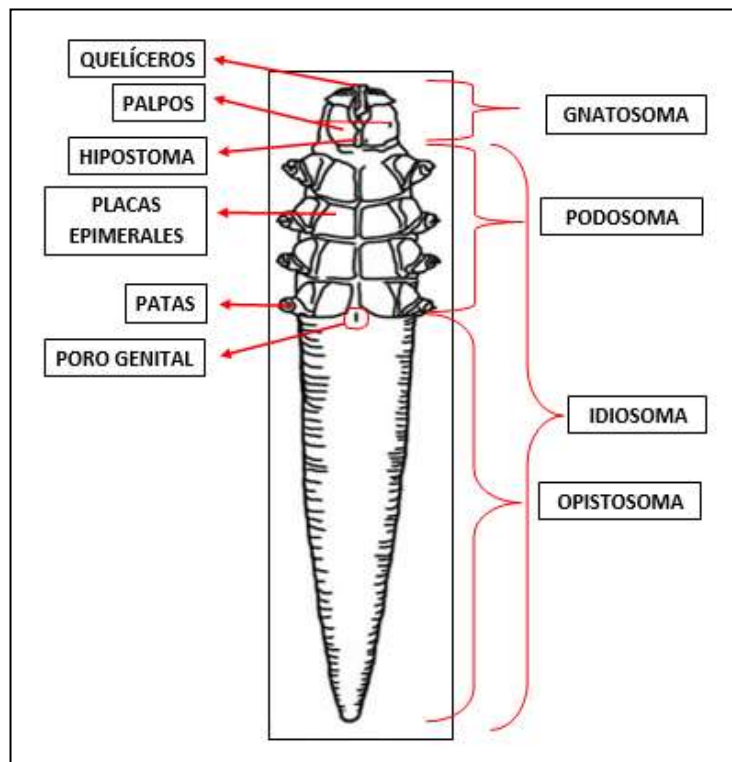


Figura 3. Vista ventral de las partes del *Demodex canis*. Fuente: autora de la tesis

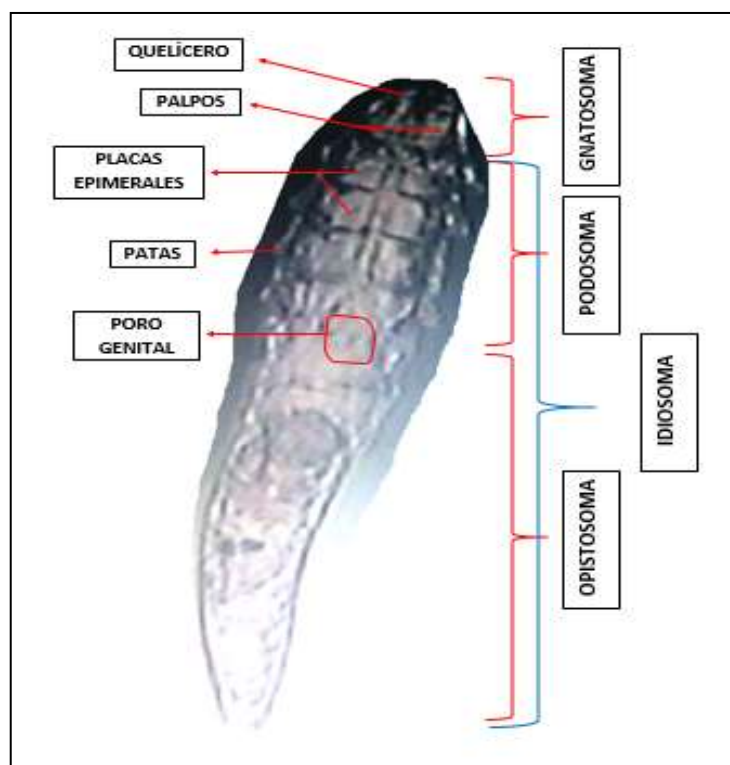


Figura 4. Vista ventral de las partes de *Demodex canis* adulto. Vista en 10X. Fuente: autora de la tesis.

## 2.4 Ciclo biológico

*Demodex canis* es un ácaro específico del hospedador así que transcurre completamente en él. (Muller, 1976)

El ciclo evolutivo requiere de 20 a 35 días. (Perez G. y Sigal G., 2006)

Las hembras depositan 20 a 24 huevos, ovalados y pequeños, en el folículo piloso; de ellos eclosionan las larvas, que luego mudan a protoninfas (ya tienen 4 pares de patas). Luego las protoninfas mudan a deutoninfas que son de tamaño ligeramente mayor. Por último, las deutoninfas mudan a adulto (machos y hembras). (Muller, 1976). Las larvas y las ninfas son empujadas hacia la abertura del folículo por el flujo del cebo. (Figura 5) (Perez G. y Sigal G., 2006)

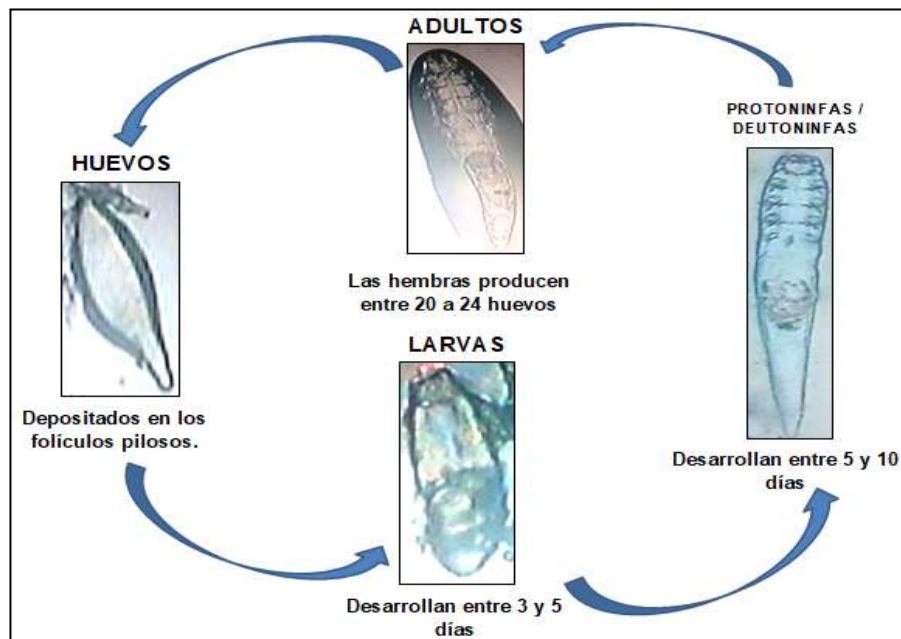


Figura 5. Ciclo biológico del *Demodex canis*. Vista en 10X.

Fuente: autora de la tesis

## 2.5 Acción patógena

El ácaro utiliza los quelíceros y palpos (partes de su estructura bucal) para alimentarse, raspando la superficie de las células superficiales y la queratina del folículo piloso. Así como la capa interna de la raíz del pelo. (Kraiss A., 1987)

*Demodex canis* luego de raspar las superficies, punza las células del folículo piloso, provoca queratinización que junto con la multiplicación de los ácaros taponan y distienden el folículo y su glándula sebácea anexa. (Foley R. H., 1993). Esta expansión folicular se manifiesta en forma de comedón y luego como quiste folicular. (Foley R. H., 1993; Carlotti D. N., 1998)

La presencia de *Demodex canis* puede producir en la mayoría de folículos pilosos inflamación y una leve acción inflamatoria perifolicular o perifoliculitis que perjudica la nutrición normal de las células basales. Para que se genere la alopecia como signo de esta enfermedad, los folículos se taponan con ácaros muertos, restos celulares y queratina, acompañado de un ligero eritema, hiperqueratosis y acantosis. (Perez T. y Welch E., 1998; O'Dair H. y Foster A., 1995).

En razas con ciclos largos de crecimiento, como el Caniche, no se presenta alopecia. (Hoskins J., 1993)

Según Perez G. y Sigal G. (2006) manifiestan que “Cuando la demodicosis generalizada se complica puede producir foliculitis con abundante reacción inflamatoria folicular, abscesos intradérmicos y ruptura de los folículos pilosos”. Esta complicación da lugar a furunculosis, las cuales son pruriginosas y dolorosas.

La formación de la lesión en forma de arrugas y conocida como “cara de viejo” es respuesta de una inflamación crónica que histológicamente se explica como formación de

granulomas en el estrato córneo. (Neog, R., Lahkar, B.C., Borkakoty, M.R., Mukit, A., 1995; Perez G. y Sigal G., 2006).

## **2.6 Patogenia**

La Demodicosis está relacionada con un estado de inmunodeficiencia o inmunosupresión del organismo haciendo que el *Demodex canis*, habitante normal de la piel comience a reproducirse de forma descontrolada. (Perez Tort, G. y Welch, E., 1998).

Las preguntas más frecuentes sobre esta enfermedad son, ¿por qué algunos desarrollan una enfermedad generalizada y grave y otros permanecen libre de ella? y, ¿por qué algunos perros desarrollan Demodicosis generalizada a una edad muy temprana (Demodicosis juvenil), la cual es única entre los mamíferos? Para responder la primera pregunta se sabía que primeros investigadores sospecharon de la inmunodeficiencia dado que el uso de corticoides, azatioprina y el suero antilinfocítico produjo el desarrollo o agravamiento de la enfermedad. (Lemarie, S.L., 1996). Y la respuesta para la segunda pregunta estaría en que, la Demodicosis juvenil canina era la consecuencia de un defecto genético que daba como conclusión un control defectuoso de la población de *Demodex canis* por parte del sistema inmune del paciente. Lo cierto es que la forma de herencia y el defecto genético que tienen los cachorros con Demodicosis generalizada no se ha dilucidado y el control de las poblaciones no se ha descifrado. (Ferrer L. Ravera I. y Silbermayr K., 2014)

A pesar de saber que la patología es genética, no se sabe por qué después de administrar un tratamiento adecuado, los pacientes no recaen. (Ferrer et al., 2014)

La mayoría de mamíferos albergan al *Demodex canis* y sin embargo no experimentan reacciones adversas por su presencia, probablemente porque la cantidad de ácaros se

mantiene en un nivel bajo. Según Ferrer et al. (2014) “no existen datos cuantitativos sobre la densidad de la población de *Demodex canis*. Pero, sin embargo, la densidad es menor que en los humanos ( $\leq 5$  ácaros/cm<sup>2</sup>)”. El nivel bajo de densidad de ácaros en perros explicaría por qué en el tricograma generalmente no se revelan ejemplares de *Demodex canis*.

El sistema inmune del canino va a detectar y tolerarla presencia del *Demodex canis*.

La primera hipótesis sobre el comportamiento de la patogenia de la Demodicosis indica que, el receptor 2 de tipo toll (TLR) de los queratinocitos es quien detecta la quitina del ácaro y provoca la respuesta inmune innata. Existe poca información sobre la respuesta inmune adquirida que es la que sigue. (Ferrer et al., 2014)

Hasta el momento son desconocidos los antígenos detectados por la respuesta inmune, el tipo de respuesta inmune específica dirigida a *Demodex canis* y los mecanismos de control de las poblaciones de ácaros. (Ferrer et al., 2014)

Sin embargo, Jimenez – Acosta F.J. y Penneys N (1989) manifiestan que “el sistema inmune del huésped detecta lipasa y algunas otras proteasas de los ácaros. Pero, la presencia de anticuerpos humorales no se ha documentado en caninos.” La mayoría de las investigaciones se han realizado en humanos. (Figura 6). (Tsutsumi Y., 2004).

A lo largo del tiempo se supuso que el sistema inmune juega un papel clave en el control del *Demodex canis*. Hubo tres evidencias que apoyaban esta suposición; inducir a la Demodicosis por supresión de la respuesta inmune, el desarrollo de Demodicosis en ratones inmunodeficientes y por últimos, observaciones clínicas de Demodicosis en humanos y animales inmunodeprimidos.

Para corroborar la primera premisa se usó el ejemplo de experimento clásico de Owen en 1972, donde 8 caninos tratados con suero antilinfocítico desarrollan Demodicosis generalizada y 5 sin tratarlos lo manifiestan. (Owen, 1972). Este hallazgo fue apoyado por

Healey y Gaafar, sin embargo, son investigaciones relativamente antiguas. (Healey M. C. y Gaafar S.A., 1977).

Aunque se sabe que los ratones de laboratorio pueden albergar *Demodex* en el cuerpo, es muy difícil encontrarlos realizando raspados u otras pruebas diagnósticas. No obstante, existe una evidencia de Demodicosis en una cepa de ratón inmunodeficiente desarrollando *Demodex musculi* con alopecia y dermatitis severa. Estos ratones carecían de CD28 y STAT6, lo que indica que el control de la infestación solo se pierde cuando se inhiben las funciones de estas moléculas. (Liu Q, Arseculeratme C. y Lui Z., 2004).

Luego, existen numerosos estudios sobre casos de Demodicosis en pacientes humanos inmunosuprimidos por VIH. (Holmes R. B., Martins C. y Horn T., 2002). Trasplante renal. (Aydingoz I. E., Mansur T. y Dervent B., 1997; Aydingoz I. E., Dervent B., 2001). Artritis reumatoide. (Ciftci I. H., Dundar U. y Cetinkaya Z., 2006).

También se ha notificado sobrecrecimiento de *Demodex cati* en felinos con diabetes mellitus, carcinoma de células escamosas o VIF. (Chalmers S., Schick R. O. y Jeffers J., 1989). En caninos, se evidencia Demodicosis en pacientes con Leishmania, hipotiroidismo, hiperadrenocortisismo, neoplasias y tratamientos oncológicos. (Lemarie S. Hosgood G. y Foil S. C., 1996; Mozos E., 1999).

Sin embargo, en la mayoría de los casos antes mencionados, la inmunosupresión no se investigó.

A pesar de los años transcurridos, la relación entre inmunosupresión y Demodicosis se sigue investigando. Estos estudios se han realizado en grupos pequeños de perros, de diferentes razas, edades y manifestaciones clínicas. Es difícil distinguir entre anomalías inmunológicas que desencadenan el crecimiento excesivo del ácaro y la que podría ser consecuencia de la propia Demodicosis e infecciones secundarias. (Ferrer et al., 2014)



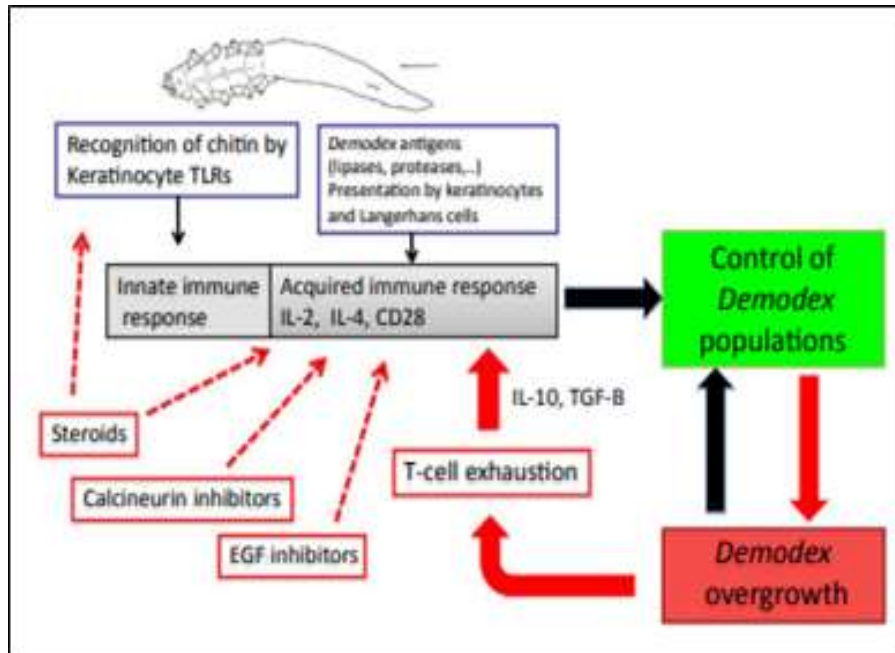
No obstante, estudios indican que los perros con Demodicosis sufren de una disfunción inmune denominada agotamiento de células T. Este agotamiento ha sido descrito en otro tipo de infecciones y luego fue documentado en infestaciones parasitarias. Esta disfunción se caracteriza por la baja producción de citoquinas IL2 e IL21, altos niveles de citoquinas supresoras como IL10 y bajo número de linfocitos CD4+. (Caswell J. L., Yager J. A. y Parker W. M., 1997; Yi J. S., Cox M. A. y Zajac A. J., 2010). Como estos cambios se han producido en pacientes con Demodicosis generalizada, es deducible que los caninos positivos de *Demodex canis* sufran de agotamiento células T. (Yi et al., 2010).

Cuando la disminución de la carga antigénica en la infección comienza a disminuir por el tratamiento, se recupera la funcionalidad de las células T y con ello el control de la proliferación de ácaros. Esto le daría respuesta a la pregunta antes expuesta de por qué los pacientes con Demodicosis generalizada y tratamiento exitoso no tienen recaídas. (Ferrer et al., 2014).

La lesión de la barrera cutánea del paciente con Demodicosis está presente en todas las formas. La reacción inflamatoria es facilitada por la ruptura de los folículos pilosos, encontrándose histológicamente, foliculitis y queratinocitos lesionados. En el perro se ha informado que las células inflamatorias presentes en los infiltrados inflamatorios son linfocitos T CD3+ y CD8+. Una vez en la dermis, los *Demodex canis* liberados, junto a fragmentos de cabello y queratina, inducen una reacción granulomatosa. (Caswell J. L., Yager J. A. y Ferrer L., 1995; Caswell J. L., Yager J. A. y Parker W. M., 1997; Day M. J., 1997).

Se ha demostrado que el *Demodex canis* puede contener, transportar e interactuar con bacterias del microbioma cutáneo. (Wolf R., Ophir J. y Avigad J., 1988; Forton F. M., 2012; Jarmuda S., O'Reilly N., y Zaba R., 2012). Por lo tanto, algunas de las lesiones observadas en la Demodicosis se atribuyen a la interacción entre *Demodex canis* y las bacterias.

En este caso, la relación existente entre Demodicosis y piodermas está bien establecida y causa la presentación más grave de Demodicosis Canina. (Miller, W.H.; Griffin, C. E.; Campbell K. L. et al., 2014). No obstante, a diferencia de los humanos, no se conoce si el *Demodex canis* induce la proliferación de *Staphylococcus pseudintermedius* o si esta bacteria se manifiesta como oportunista al aprovechar la ruptura de la barrera epidérmica.



*Figura 6.* Control de poblaciones de *Demodex canis*. Abreviaturas: EGF, factor de crecimiento epidérmico; IL, interleucina; TGF- $\beta$ , factor de crecimiento transformante  $\beta$ ; TLRs, receptor tipo toll.  
Fuente: Ferrer L. Ravera I. y Silbermayr K.

## 2.7 Presentación clínica del *Demodex canis*

Desde un punto de vista del estudio de esta enfermedad, se la ha clasificado según su extensión, tipo de lesiones y edad de presentación. (Manzuc P., 2011)

## **2.7.1 Según su extensión.**

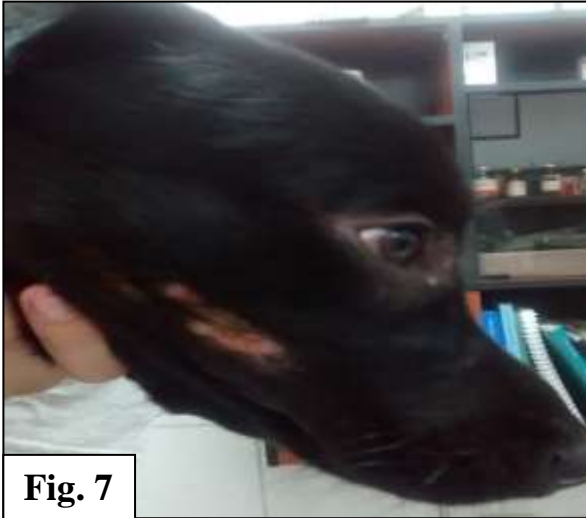### **2.7.1.1 Localizada.**

Es aquella que se presenta con pocas lesiones, hasta un número de cinco con un diámetro máximo de 2.5 cm, en un área corporal limitada, por ejemplo, en la cabeza o en un miembro. También afecta un solo pie, y ahí se llama demodicosis podal. La demodeccia localizada en general se resuelve espontáneamente; se cree que en el 90% de los casos se autolimita, y se pone en duda la heredabilidad de esta forma de enfermedad. En un pequeño número de casos, solo hay proliferación localizada de ácaros en los conductos auditivos. Estos pacientes también presentan otitis externa ceruminosa y pruriginosa. (Figura 7). (Miller et al., 2014).

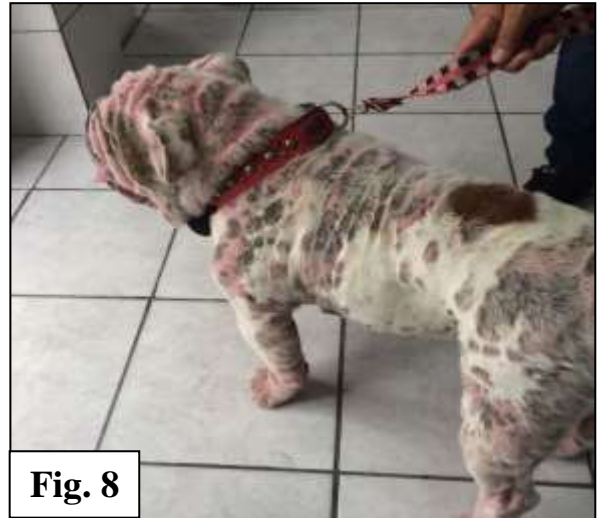### **2.7.1.2 Generalizada.**

La forma generalizada de demodeccia es bastante frecuente y presenta más de cinco lesiones en un área corporal, cuando se afectan más de 12 zonas del cuerpo, o más de una lesión en áreas corporales alejadas. Si existiera una cantidad intermedia de lesiones tendría que ser evaluada individualmente. (Miller et al., 2014). Por ejemplo, una lesión en tronco y una lesión en la cara, o una lesión en cara y una lesión en un miembro. La Demodicosis generalizada comienza por lo general en los primeros tiempos de vida (3 a 18 meses). Si no se resuelve espontáneamente o con tratamientos, la enfermedad volverá a aparecer en edad adulta. Esta enfermedad se suele diagnosticar en perros de entre 2 a 5 años de edad, los cuales presentan una enfermedad crónica de piel. Es común encontrar un aumento de tamaño de los linfonódulos superficiales en esta forma de enfermedad, y si realizamos la punción de estos linfonódulos también es común encontrar estos parásitos. La

pododemodicosis es un caso mucho más severo que afecta a los miembros sin afectar otras áreas. Son lesiones dolorosas y sangrantes, que comprometen el estado general del paciente. (Figura 8)



**Fig. 7**



**Fig. 8**

*Figura 7.* Presentación clínica de la demodicosis canina según su extensión, localizada.  
Fuente: autora de la tesis

*Figura 8.* Presentación clínica de la demodicosis canina según su extensión, generalizada.  
Fuente: M.V. Miguel A. Hernández Méndez.

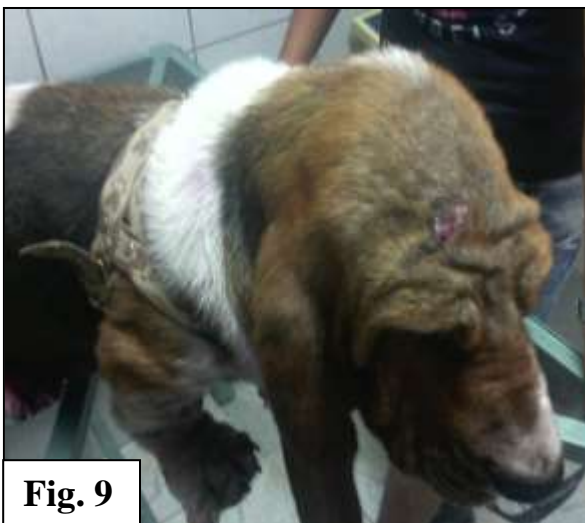## **2.7.2 Según tipo de lesiones.**

### **2.7.2.1 Escamosa.**

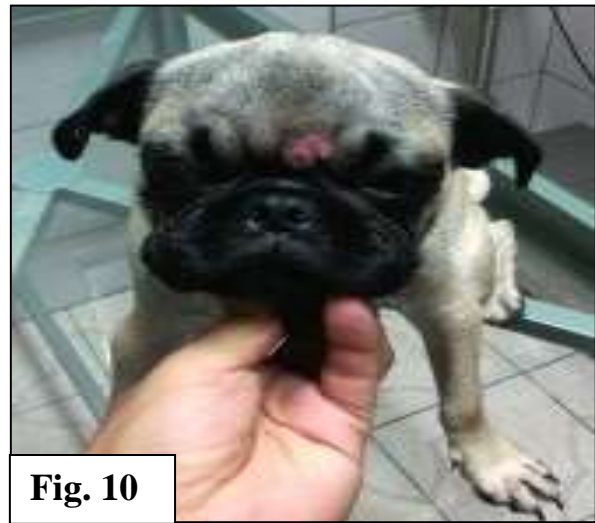Se presenta con descamación, eritema o hiperpigmentación en grado variables, dependiendo de la cronicidad. Los comedones o puntos negros son lesiones muy características, frecuentes en las áreas de piel afectada. (Figura 9). (Manzuc P., 2011)

### 2.7.2.2 Pustulosa.

La lesión primaria puede ir desde pápula, pústula o forúnculo en casos más severos. Luego veremos costras, edema, dolor, linfadenopatía superficial. En casos severos, compromiso del estado general del paciente caracterizado por síndrome febril con decaimiento, pérdida de apetito y en grados extremos septicemia. (Figura 10). (Manzuc, 2011)



*Figura 9.* Presentación clínica de la Demodicosis Canina según el tipo de lesiones. Escamosa.  
Fuente: M.V. Miguel Hernández Méndez.



*Figura 10.* Presentación clínica de la Demodicosis Canina según el tipo de lesiones. Pustulosa.  
Fuente: M.V. Miguel Hernández Méndez

### 2.7.3 Según edad de presentación.

#### 2.7.3.1 Juvenil.

Es aquella que presenta los primeros signos antes de los 18 meses de edad. Es la edad más común de ver en la clínica de caninos. (Manzuc P., 2011)

### 2.7.3.2 Adulto.

Cuando la enfermedad se presenta en caninos mayores de dos años de edad, es muy importante investigar si no hay otra enfermedad asociada. Es muy común que esta enfermedad se deba a alguna otra enfermedad que está produciendo una alteración en las defensas de ese animal, como puede ser una neoplasia, una endocrinopatía, un tratamiento con drogas inmunosupresoras. (Manzuc P., 2011)

## **2.8 Pruebas diagnósticas**

A continuación, describiremos los métodos que nos permitirán obtener preparaciones que, observadas al microscopio óptico, pongan en evidencia al agente patológico.

### **2.8.1 Raspado de piel.**

Debe efectuarse con una hoja de bisturí colocando una gota de aceite (vaselina, inmersión, etc.) sobre la piel y/o sobre la hoja de bisturí. El material recolectado se deposita sobre un portaobjetos en el cual se habrá colocado una gota de aceite, se observa al microscopio. El raspado debe ser lo bastante profundo para producir sangrado capilar, al que se llamará puntillazo hemorrágico. La compresión de la piel antes de realizar el raspado ayuda a la evacuación de los ácaros del interior de los folículos pilosos. Se debe tener cuidado de no raspar cicatrices, pues en ellas no se presentan folículos pilosos. Los mejores sitios para raspar son las lesiones recientes. (Perez G. y Sigal G., 2006). La sensibilidad y especificidad de esta prueba es 97% y 99.9% respectivamente. (Manzuc, 2017). El raspado profundo de piel, en estos momentos es la prueba diagnóstica de elección en el caso de pacientes sospechosos.

Es el estudio denominado como gold estándar para el diagnóstico de Demodicosis Canina. (Mueller et al., 2011; Pereira A.V., Pereira S. A., Gremião D. F., Campos M. P., Ferreira A. M. R., 2012; Ferrel et al., 2014).

### **2.8.2 Impronta con cinta de acetato.**

Se efectúa el raspado con una hoja de bisturí desafilada, apoyándola luego con firmeza sobre una porción de cinta adhesiva transparente. Luego otra porción se apoya sobre la zona del raspado de modo de recoger todo el material del mismo. Por último, la cinta se pega sobre un portaobjetos limpio y desengrasado y se procede a su observación con objeto de menor aumento (10x). (Pérez G. y Sigal G., 2006). De existir lesiones pustulosas, se recomienda obtener la muestra comprimiendo las pústulas y colocando la cinta de acetato sobre el material extraído. (Perez Tort, G., Rosa A., Ribich, M., Basso N., 1997).

## **2.9 Otras pruebas diagnósticas.**

### **2.9.1 Raspado de piel con agregado de éter.**

Se realizan los raspados de piel y luego se agrega una gota de éter sobre el portaobjetos y se procede a la observación microscópica luego de unos segundos. (Perez G. y Sigal G., 2006).

### **2.9.2 Biopsia.**

En ciertos casos en que el diagnóstico presuntivo es de Demodicosis, pero los raspados son negativos, será necesario realizar biopsia para poner en evidencia a los ácaros. (Meiser W., 1975; Beardi B., 1983; Lemarie S.L., 1996). Esto suele suceder

con más frecuencia en los casos de Demodicosis generalizada donde la piel se encuentra hiperqueratósica y liquenificada. (White, S. D., Ceragioli, K. L, Mason, G. D., Stewart, L.J., 1989) En razas donde la mucina dérmica impide que se pueda producir una evacuación de los ácaros de interior de los folículos pilosos, en zonas de piel muy inflamada o fibrótica y/o de difícil acceso, será necesario recurrir a la biopsia. Según Lemarie S.L. (1996) “En la raza shar pei es frecuente que sea necesaria esta técnica para encontrar los *Demodex*.” La zona donde se tomará la biopsia no deberá ser ni depilada ni cepillada. (Kwochka, K.W., 1993).

### **2.9.3 Material fecal.**

El examen microscópico de las heces en caninos enfermos de Demodicosis reveló gran número de ácaros. Se pueden poner en evidencia mediante técnicas de flotación. La solución de azúcar que se utiliza tradicionalmente es eficaz para detectar *Demodex* tanto en gatos como en perros. Mediante este método pueden observarse los huevos de *Demodex*. (Thirunavukkarasu, P.R.; Nagarajan,S. Cheiron, 1982; Tschärner Von, C. Jurasek, K., 1986; Calderón Sánchez, C, 1995).

## **2.10 Clasificación de los mantos o capas según G. Solaro (1991)**

### **2.10.1 Pelo corto.**

#### **2.10.1.1 Raso.**

El pelo mantiene en toda su longitud una línea recta, sin ninguna desviación con respecto al propio eje. Ejemplo: Doberman.

### **2.10.2 Pelo Semilargo.**

#### **2.10.2.1 Liso:**



El pelo mantiene en toda su longitud una línea recta sin ninguna desviación con respecto al eje. Ejemplo: Pastor Alemán.

**2.10.2.2 Duro, o también áspero o fuerte.**

Es rígido como una cerda y generalmente crespo. Ejemplo: Schnauzer.

**2.10.2.3 Semiduro.**

Menos rígido que el pelo duro, y no encrespado. Ejemplo: Pastor de Bergamasco.

**2.10.3 Pelo largo.**

**2.10.3.1 Liso.**

El pelo mantiene en toda su longitud una línea recta, sin ninguna desviación con respecto al eje. Ejemplo: Rough Collie.

**2.10.3.2 Ondulado.**

El pelo forma ondulaciones. Ejemplo: Epagneul Breton.

**2.10.3.3 Mechado.**

Los pelos son ligeramente ondulados y se agrupan formando una especie de vedijas separadas las unas de las otras. Ejemplo: Komondor.

**2.10.3.4 Encordado.**

El pelo se agrupa formando mechadas en espiral de aspecto parecido a cuerdas.

**2.10.3.5 Rizado.**

El pelo gira circularmente sobre su propio eje. Ejemplo: Caniche

### **III.Objetivo general**

Comparar la técnica del raspado profundo de piel con impronta con cinta de acetato, en caninos (*Canis familiaris*) con lesiones compatibles con Demodicosis Canina.

#### **3.1 Objetivos específicos.**

- Determinar la sensibilidad y especificidad de la técnica de impronta con cinta de acetato.
- Determinar el valor predictivo positivo y el valor predictivo negativo de la impronta con cinta de acetato.
- Evaluar la relación entre los pacientes positivos a Demodicosis Canina por los métodos, raspado profundo de piel e impronta con cinta de acetato con las variables edad, raza, sexo y tipo de manto.

## **IV. Hipótesis**

La impronta con cinta de acetato es igual de sensible y específica que el raspado profundo de piel.

### **4.1 Hipótesis nula.**

No existió diferencia al comparar el raspado profundo de piel con la impronta con cinta de acetato para el diagnóstico de Demodicosis Canina.

### **4.2 Hipótesis alternativa.**

Hubo diferencias al comparar el raspado profundo de piel con la impronta con cinta de acetato para el diagnóstico de Demodicosis Canina.

## V. Materiales y métodos

### 5.1 Diseño Metodológico.

El estudio fue de tipo observacional, prospectivo y transversal y se realizó en el Consultorio Veterinario San Francisco, Magdalena del Mar, Lima, Perú entre mayo del 2016 a abril del 2017.

Los criterios de inclusión fueron: caninos de ambos sexos, de cualquier edad, tipo de manto, raza y peso, que asistieron a la clínica veterinaria para consulta dermatológica presentando lesiones alopecicas, escamosas y/o pustulosas, las cuales hacen presumir de un cuadro de Demodicosis canina.

Los criterios de exclusión fueron: perros que no ingresen a la clínica exclusivamente para consulta dermatológica y no presenten lesiones alopecicas, escamosas y/o pustulosas, compatibles con un cuadro de Demodicosis canina.

### 5.2 Población y muestra.

La población de estudio se obtuvo a partir de aplicar la fórmula para poblaciones infinitas. (Figura 11). (Lwanga y Lemeshow, 1991).

$$n = \frac{Z^2 PQ}{E^2}$$

*Figura 11.* Fórmula para poblaciones infinitas. Fuente: Lwanga y Lemeshow.

n = muestra

Z = 1.96 (95% nivel de confianza)      E = 0.05

P = 0.023 (Ferrel Moreno, Edwin Antonio, 2014)

Q = 0.977

$$n = \frac{(1.96)^2 (0.023) (0.977)}{(0.05)^2}$$

n = 35 pacientes

### **5.3 Materiales y equipos.**

#### **5.3.1 Materiales empleados en la fase de toma de muestra.**

- Láminas porta objetos
- Hojas de bisturí
- Guantes descartables
- Aceite de inmersión
- Cinta adhesiva
- Plumón indeleble
- Fichas de diagnóstico
- Lapicero
- Folder de plástico

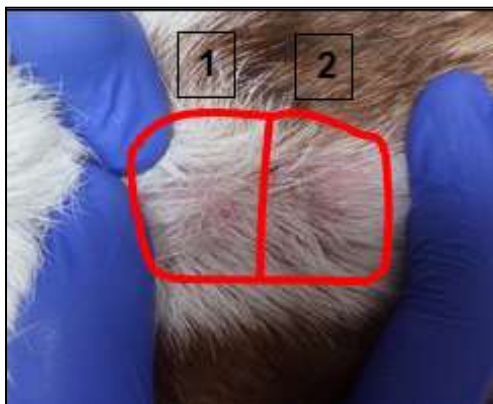
### 5.3.2 Materiales empleados en la fase de laboratorio.

- Muestras tomadas a pacientes
- Fichas de diagnóstico
- Aceite de inmersión
- Microscopio
- Cámara fotográfica

### 5.4 Procedimientos.

Los datos fueron recolectados de los pacientes que ingresaron a consulta dermatológica y presentaron lesiones alopecias, escamosas y/o pustulosas, las cuales hacen presumir de un cuadro de demodicosis canina.

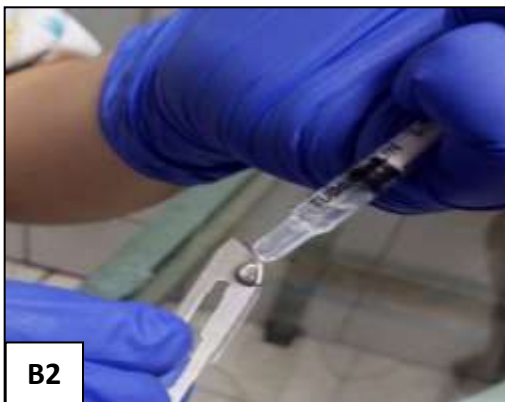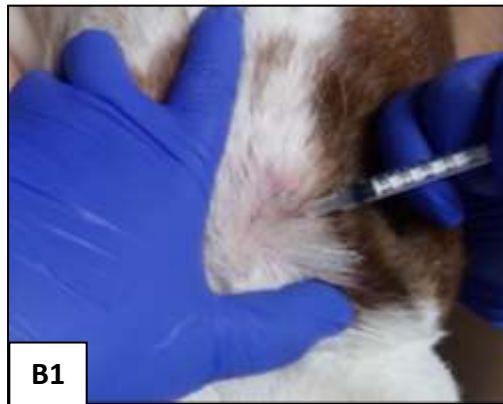
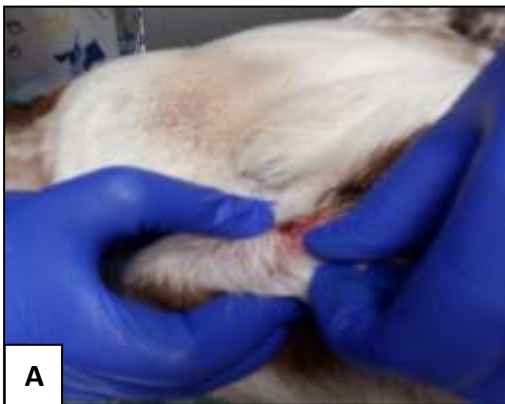Para la obtención de los resultados de las dos pruebas diagnósticas se identificó la lesión más nueva y esta fue dividida en dos. (Figura 12). A continuación, se procedió a tomar ambas muestras.



*Figura 12.* Representación de división de la lesión nueva. 1, zona del raspado profundo de piel. 2, zona de la impronta con cinta de acetato. Fuente: autora de la tesis.

#### 5.4.1 Raspado profundo de piel.

- Se comprimió la piel de la zona a raspar para ayudar a la evacuación de los ácaros del interior de los folículos pilosos.
- Se colocó una gota de aceite en la lesión y una gota de aceite sobre la hoja de bisturí.
- Se realizó el raspado teniendo en cuenta que el procedimiento debe realizarse hasta llegar al puntillazo hemorrágico.
- Una vez recolectado el material, se coloca sobre la lámina portaobjetos a la cual previamente se le colocó una gota de aceite. Se procuró extender lo máximo posible.
- Se rotuló y visualizó en el microscopio.



*Figura 13.* Raspado profundo de piel. A, compresión de piel previa a toma de muestra. B1, aceite en lesión. B2, aceite en bisturí. Fuente: autora de tesis.

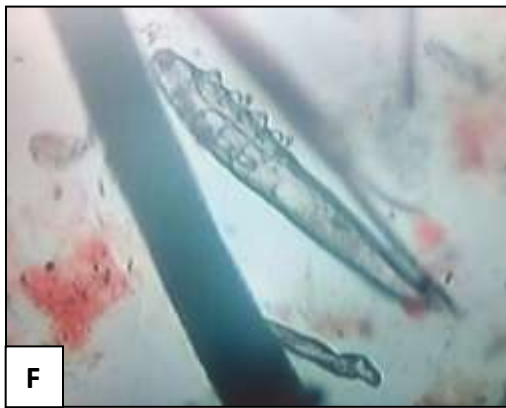
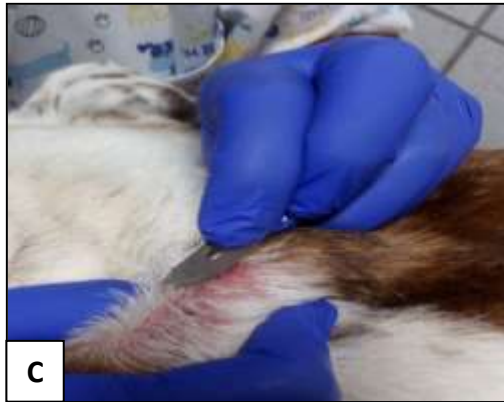

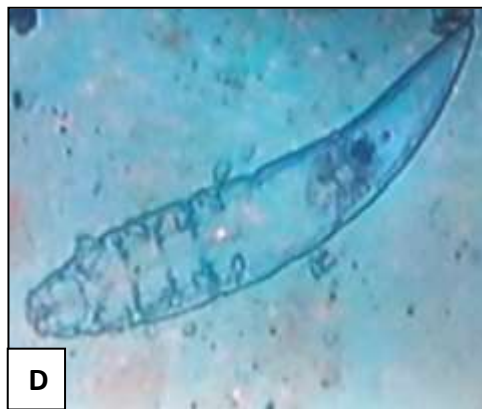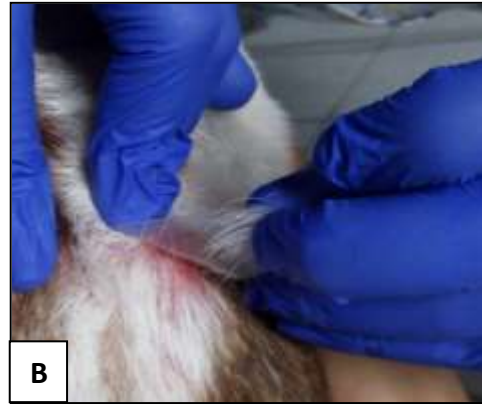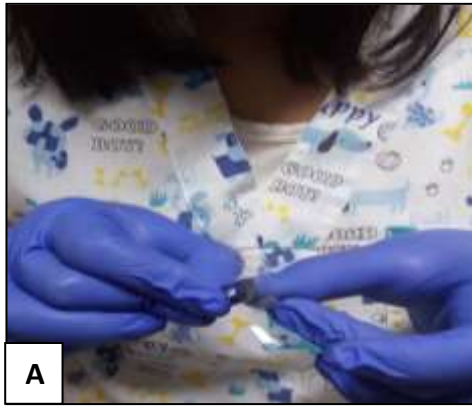Figura 14. Continuación de la técnica de raspado profundo de piel. C, realización del raspado. D1, lámina con aceite. D2, muestra en lámina. E, rotulado de láminas. F, *Demodex canis* adulto vista en 10X. Fuente de imágenes: autora de la tesis.

#### 5.4.2 Impronta con cinta de acetato.

- Se efectuó el raspado con una hoja de bisturí desafilada, apoyándola luego con firmeza sobre la porción de la cinta adhesiva transparente. (la cinta de acetato fue transparente y de 5 cm, independientemente del proveedor).
- Luego otra porción se apoyó sobre la zona del raspado de modo de recoger todo el material del mismo.



- Por último, la cinta se pegó sobre una lámina portaobjetos limpia y desengrasada y se procedió a la observación con objetivo de menor aumento (10X)



*Figura 15.* Impronta con cinta de acetato. A, apoyo del bisturí sobre una porción de la cinta. B, apoyo de la siguiente porción sobre la zona de lesión. C, cinta sobre lámina. D, ninfa de *Demodex canis*, vista en 10X. Fuente: autora de la tesis

Luego, se procedió a realizar el llenado de la Ficha Diagnóstica de Demodicosis, adjuntada en apéndice I, la cual consta de los datos generales del paciente, diagnóstico presuntivo, un cuadro para registrar los resultados de las pruebas diagnósticas y el diagnóstico definitivo.

## **5.5 Análisis de datos**

### **5.5.1 Procesamiento de la información.**

Para el procesamiento de los datos se empleó el programa estadístico SPSS versión 24 (IBM, 2016) y Microsoft excel versión 14.0.7190.5000 32 bits (Microsoft Corporation, 2010)

### **5.5.2 Técnicas para el procesamiento de la información.**

Los resultados obtenidos se ingresaron a una base de datos para ser analizados mediante el software estadístico.

Tomando como prueba gold estándar al raspado profundo de piel. (Mueller, R.S., Besignor, E., Ferrer, L., Holm, B., Lemarie, S., Paradis, M., Shipstone, M.A., 2012; Pereira et al., 2012; Pereira D. T., Castro L. J. M., Centenaro V. B., Amaral A. S., Krause A., Schmidt C., 2015). Se halló la sensibilidad, especificidad, el valor predictivo positivo y el valor predictivo negativo de la impronta con cinta de acetato.

Los datos fueron distribuidos en una tabla de contingencia, en la cual las columnas correspondieron al raspado profundo de piel, y las filas correspondieron a la impronta con cinta de acetato.

Para determinar la significancia estadística de los resultados de la impronta con cinta de acetato frente al raspado profundo de piel se utilizó el test de McNemar.

### 5.5.3 Operacionalización de variables.

Prueba diagnóstica: se realizaron dos técnicas para la obtención de los resultados, las cuales fueron raspado profundo de piel e impronta con cinta de acetato.

Tipo de manto: se diferenció el tipo de manto que tuvo cada paciente sometido a las pruebas, tomando en cuenta la textura del pelaje del canino.

Edad: se agruparon en dos dimensiones, donde juvenil abarcaba hasta los 18 meses y adulto desde los 18 meses y 1 día en adelante.

Raza: se identificó las razas de los pacientes sometidos a ambos test.

Sexo: se identificó el sexo de cada paciente.

| VARIABLE                  | DEFINICIÓN                            | INDICADORES                | DIMENSIONES  | ESCALAS |
|---------------------------|---------------------------------------|----------------------------|--|---------|
| <b>Prueba diagnóstica</b> | Técnica realizada para el diagnóstico | Frecuencia relativa        | Raspado de piel<br>Impronta con cinta de acetato   | Nominal |
| <b>Tipo de manto</b>      | Textura del pelo del paciente         | % perros por tipo de manto | Corto (raso)<br>Semilargo (liso, duro, semiduro)<br>Largo (liso, ondulado, mechado, encardado, rizado) | Nominal |
| <b>Edad</b>               | Edad en meses y años                  | % pacientes por edad       | Juvenil: hasta 18 meses<br>Adulto: desde 18 meses 1 día  | Nominal |
| <b>Raza</b>               | Tipo de raza del paciente             | % pacientes por raza       | Labrador, Jack Russel, etc.  | Nominal |
| <b>Sexo</b>               | Sexo del paciente                     | % paciente hembra y macho  | Hembra<br>Macho  | Nominal |

Tabla 1. Operacionalización de variables

## **5.6 Aspectos éticos**

Los animales que se usaron en este trabajo son pacientes del consultorio veterinario, los cuales acudieron a consulta con el médico a cargo y presentaron lesiones sospechosas y compatibles con Demodicosis Canina. Previo a la realización de las pruebas diagnósticas, se les comunicó a los dueños y ellos autorizaron que sus mascotas formen parte del estudio.

El médico a cargo del centro veterinario otorgó una autorización por escrito para la utilización de las muestras realizadas a sus pacientes. Se adjunta la autorización escrita en apéndice J.

## VI. Resultados

En el presente estudio se trabajó con 62 pacientes que ingresaron a consulta dermatológica con lesiones compatibles con un cuadro de Demodicosis Canina.

Las muestras fueron tomadas en el periodo de mayo del 2016 a abril del 2017. Todos los casos clínicos pertenecieron a la casuística del Consultorio Veterinario San Francisco, ubicado en el Distrito de Magdalena del Mar, Lima – Perú.

En la tabla N° 2 se observa que, de los 62 caninos muestreados, 42 dieron positivo a Demodicosis Canina y 20 pacientes fueron negativos a la enfermedad. A su vez, en el gráfico N° 1 se representa los porcentajes obtenidos a partir de los resultados de la tabla anterior; 67.7% de pacientes fueron positivos a Demodicosis Canina y 32.3% fueron negativos a la misma enfermedad.

A fin de obtener información sobre cuantos pacientes dieron positivo a Demodicosis Canina por medio de determinada prueba diagnóstica, se crea la tabla N° 3 que contiene la siguiente información, de los 42 perros positivos, 6 (9.7%) pacientes fueron positivos solo a raspado profundo de piel, 10 (16.1%) positivos solo a impronta con cinta de acetato y 26 (41.9%) perros positivos a ambas pruebas diagnósticas. Se representa los porcentajes en un gráfico ubicado en apéndice el cual es nombrado como apéndice A.

Las edades de los perros muestreados estuvieron en el intervalo de 2 a 144 meses. El promedio de edad de los pacientes muestreados fue de 2 años y 3 meses.

Fueron clasificadas en juveniles y adultos; siendo juveniles los pacientes desde 0 a 18 meses y adulto los caninos desde 18 meses y 1 día.

De los 62 pacientes que forman parte del estudio, 35 (56.5%) caninos fueron de edad juvenil y 27 (43.5%) caninos de edad adulta.

Los perros en edad juvenil positivos a Demodicosis Canina fueron 30 (48.4%) y los negativos fueron 5 (8.1%). Los pacientes adultos positivos a Demodicosis Canina fueron 12 (19.3%) y los negativos fueron 15 (24.2%) como lo indica la tabla N° 4. El promedio de edad de los pacientes positivos a Demodicosis Canina es igual a 1 año o 12 meses. El gráfico N° 2 representa los porcentajes de pacientes juveniles y adultos positivos y negativos a Demodicosis Canina.

Con el propósito de obtener información significativa que respalde o no el uso de determinada prueba diagnóstica de acuerdo a la edad del paciente en consulta, se crea el apéndice B donde, de los 30 pacientes juveniles positivos a Demodicosis Canina, 3 resultaron ser positivos solo a raspado profundo de piel, 6 solo a impronta con cinta de acetato y 21 a ambas pruebas. De los 27 caninos adultos que participaron en el estudio, positivos a Demodicosis Canina fueron 12; siendo 3 pacientes positivos solo a raspado profundo de piel, 4 caninos positivos solo a impronta con cinta de acetato y 5 positivos a ambas pruebas diagnósticas. Se realizan dos gráficos denominados apéndice C y apéndice D de pacientes juveniles y adultos, respectivamente, donde se representan los porcentajes de pacientes juveniles positivos solo a raspado profundo de piel (8.6%), 17.1% solo a impronta con cinta de acetato y 60% a ambas pruebas. El otro gráfico representa que el 11.1% de los pacientes adultos son positivos solo a raspado profundo de piel, 14.8% positivos solo a impronta con cinta de acetato y 18.5% positivos a ambas pruebas.

De los 62 caninos muestreados, 26 (41.9%) fueron hembras y 36 (58.1%) machos.

La tabla N° 5 indica que, de los caninos hembras, 14 (22.6%) fueron positivos a Demodicosis y de los machos, 28 (45.2%) fueron positivos.

Hubieron 38 (61.3%) animales muestreados de raza pura frente a 24 (38.7%) perros mestizos.

Los pacientes positivos a Demodicosis Canina y de raza pura fueron 32 (84.2%) y los caninos mestizos positivos a Demodicosis Canina fueron 10 (41.7%). Estos se encuentran descritos y graficados en la tabla N° 6 y Gráfico N° 3, respectivamente

En la tabla N° 7 y gráfico N° 4 son representadas las razas de caninos positivos a Demodicosis que predominaron, Bulldog Inglés (n = 9); Chihuahua (n = 6); Staffordshire bull Terrier (n = 3); Pug (n = 3); 2 ejemplares de Basset Hound, Labrador y Dalmata y Bull Terrier, respectivamente; 1 ejemplar de Pitbull, West Highland White Terrier, Shih Tzu, Jack Russel, Doberman Pinscher, Sharpei, Boston Terrier, Bulldog Francés, Golden Retriever, respectivamente.

En el apéndice E se representan las razas de pacientes presentes en el estudio. Estos fueron, Shih tzu (n = 1, 1.6%), West Highland White terrier (n = 1, 1.6%), Jack Russel (n = 1, 1.6%), Boston terrier (n = 1, 1.6%), Sharpei (n = 1, 1.6%), Dalmata (n = 2, 3.2%), Doberman Pinscher (n = 1, 1.6%), Bull Terrier (n= 2, 3.2%), Golden Retriever (n= 1, 1.6%) Bulldog Francés (n=1, 1.6%), Bulldog inglés (n = 9, 14.5%), Pug (n = 3, 4.8%), Labrador (n = 2, 3.2%), Chihuahua (n = 6, 9.7%), Basset Hound (n = 2, 3.2%), Pitbull (n = 1, 1.6%), Staffordshire bull terrier (n = 3, 4.8%).

Para determinar si existe una relación entre la raza y el tipo de prueba diagnóstica a escoger para el diagnóstico de Demodicosis Canina se creó el apéndice F, donde se describe que, los caninos de raza pura positivos solo a raspado profundo de piel fueron 3 (7.9%), los positivos solo a impronta con cinta de acetato fueron 8 (21%) y los caninos de raza pura positivos a ambas pruebas fueron 21 (55.3%). Los pacientes de raza pura negativos a Demodicosis fueron 6 (15.8%).

Los caninos mestizos positivos a Demodicosis fueron 10 (42%). De estos pacientes, los positivos solo a raspado profundo de piel fueron 3 (13%), los positivos solo a impronta con cinta

de acetato fueron 2 (8%) y los caninos mestizos positivos a ambas pruebas fueron 5 (21%). Los pacientes mestizos negativos a Demodicosis fueron 14 (58%).

Se realizó la tabla de contingencia N° 8, entre la prueba gold estándar y la impronta con cinta de acetato, ubicándose el raspado profundo de piel en las columnas y el test nuevo en las filas. A partir de la tabla antes mencionada se obtuvieron los valores de sensibilidad (81%), especificidad (66%), valor predictivo positivo (72%) y valor predictivo negativo (76%) de la impronta con cinta de acetato.

Para evaluar la relación existente entre los pacientes positivos a Demodicosis Canina con la edad, raza, sexo y tipo de mantos aplicando la medida estadística de Odds Ratio, se realizó otra tabla general, nombrada tabla N° 9.

El OR para la variable edad es igual a 7,500 siendo esta variable significativa para la obtención de un resultado positivo a Demodicosis Canina. El OR de la variable raza es igual a 7,467 siendo esta significativa para la obtención de un resultado positivo a demodicosis canina.

En el caso de la variable sexo, el OR es igual a 0,333 siendo esta variable no representativa para la obtención de un resultado positivo a la enfermedad antes mencionada.

Para la variable manto el OR es igual a 1,063 concluyendo en que esta variable es poco significativa para el diagnóstico de demodicosis canina.

Luego, se volvió a aplicar la medida estadística Odds Ratio para evaluar la relación existente entre los pacientes positivos al raspado profundo de piel o a la impronta con cinta de acetato con la edad, raza, sexo y tipo de manto. Este resultado es explicado en la tabla N° 10 de la siguiente manera: en los pacientes muestreados que dieron positivo a raspado profundo de piel se obtuvo como resultado que en el caso de la variable edad hay 5,182 veces más riesgo de que un paciente juvenil sea positivo a demodicosis canina que un paciente adulto.



Para la variable raza, hay 3,429 veces más riesgo de que un paciente de raza pura sea positivo a demodicosis que un paciente mestizo.

En el caso de la variable sexo, el valor del OR es igual a 1,909; concluyendo que esta variable no es significativa y por ende no existe riesgo de que los pacientes machos o hembras padezcan Demodicosis Canina. El sexo es indiferente.

El valor de OR de la variable manto es de 0,714. En este caso, el valor de OR nos sale no significativo, concluyendo que es indiferente el uso del raspado profundo de piel en un paciente con manto corto para que el resultado sea positivo.

Al relacionar las variables antes mencionadas con los pacientes positivos a impronta con cinta de acetato, los resultados son los siguientes; para la variable edad, hay 6,750 veces más riesgo de que los caninos juveniles sean positivos a Demodicosis por medio del método con cinta de acetato.

Para la raza, hay 7,825 más riesgo de que los pacientes de raza pura sean positivos a Demodicosis Canina por medio de la impronta con cinta de acetato.

En el caso de la variable sexo, el valor de OR es igual a 3,099, siendo este no significativo, por ende, el sexo que tenga el paciente positivo a Demodicosis por medio de la impronta con cinta de acetato es indiferente.

El valor de OR de la variable manto es de 0,986. En este caso, el valor de OR nos sale no significativo, concluyendo que es indiferente el uso de la impronta con cinta de acetato en un paciente con manto corto para que el resultado sea positivo.

Por último, se realizó la prueba de McNemar para determinar la significancia del estudio, con un nivel de confianza de 95% y nivel de significancia de 5% (0,05). Se planteó la hipótesis nula,  $H_0$ : no existió diferencia al comparar el raspado profundo de piel con la impronta con cinta de acetato para el diagnóstico de Demodicosis Canina, y la hipótesis alternativa,  $H_1$ : hubo

diferencias al comparar el raspado profundo de piel con la impronta con cinta de acetato para el diagnóstico de Demodicosis Canina. En la tabla de contingencia se puede apreciar que, para el raspado profundo de piel, 32 pacientes tenían demodicosis y 30 eran negativos. Para la impronta con cinta de acetato, 36 tenían demodicosis y 26 no tenían demodicosis. A su vez, 26 pacientes dieron positivo a ambas pruebas, raspado profundo de piel e impronta con cinta de acetato y 20 caninos nunca tuvieron Demodicosis Canina dando negativo a ambas pruebas diagnósticas.

Se procedió a hallar el valor de Chi cuadrado de McNemar de forma manual ya que el software estadístico no lo halla, siendo igual a 1. El pvalor obtenido por medio del programa estadístico spss fue de 0,454. Cuando el pvalor es  $<0,05$  se rechaza la hipótesis nula. En este caso se obtuvo que  $0,454 > 0,05$  aprobando la hipótesis nula, donde no existió modificaciones al comparar el raspado profundo de piel versus la impronta con cinta de acetato para el diagnóstico de Demodicosis Canina, tal como se observa en las tablas N° 11 y N° 12.

Tabla N°2. Pacientes muestreados que dieron positivo y negativo a Demodicosis Canina por cualquiera de las dos pruebas diagnósticas empleadas.

|                 | <b>Frecuencia</b> | <b>Porcentaje</b> |
|-----------------|-------------------|-------------------|
| <b>Positivo</b> | 42                | 67.7%             |
| <b>Negativo</b> | 20                | 32.3%             |
| <b>Total</b>    | 62                | 100%              |

Gráfico N°1. Pacientes muestreados que dieron positivo y negativo a Demodicosis Canina.

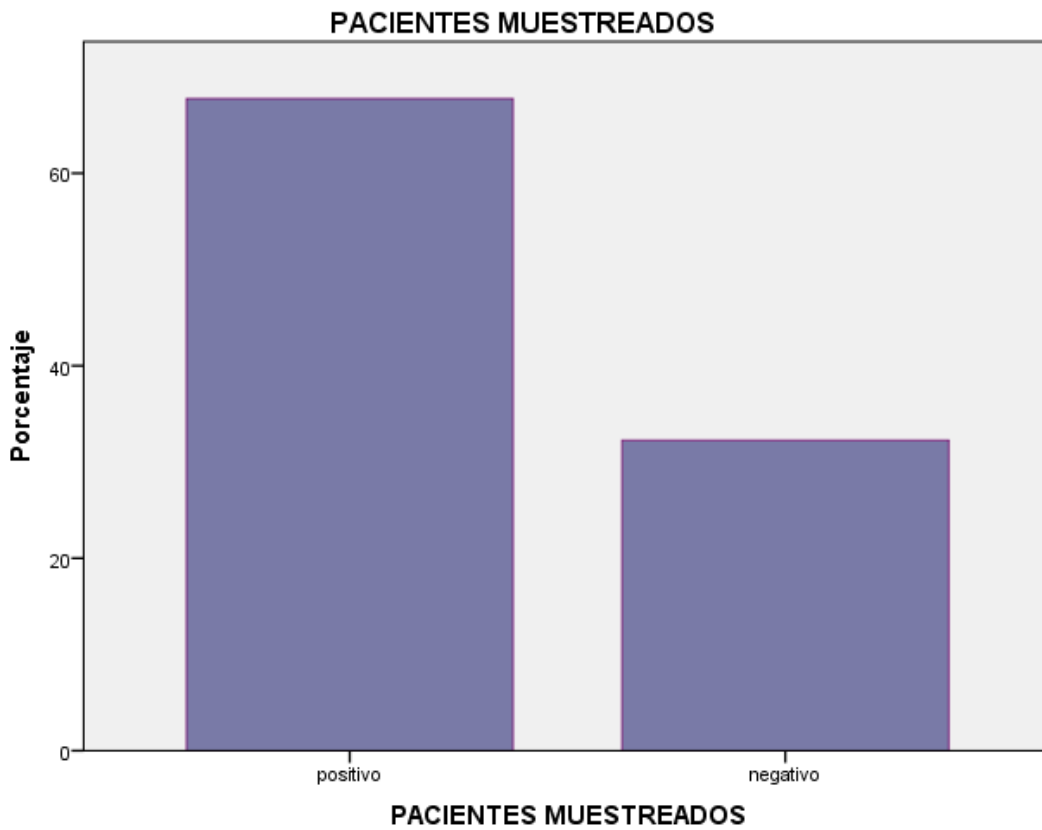


Tabla N°3. Frecuencia y porcentaje de pacientes demodécicos que dieron positivo solo a raspado profundo de piel, impronta con cinta de acetato y a ambas pruebas diagnósticas.

|   | Frecuencia | Porcentaje |
|---|------------|------------|
| <b>Solo a Raspado profundo de piel</b>      | 6          | 9.7%       |
| <b>Solo a Impronta con cinta de acetato</b> | 10         | 16.1%      |
| <b>Ambas pruebas</b>                        | 26         | 41.9%      |
| <b>Negativos</b>                            | 20         | 32.3%      |
| <b>Total</b>                                | 62         | 100%       |

Tabla N°4. Frecuencia de pacientes juveniles y adultos positivos y negativos a Demodicosis Canina.

|                  | Positivo | Porcentaje | Negativo | Porcentaje | Total | Porcentaje |
|------------------|----------|------------|----------|------------|-------|------------|
| <b>Juveniles</b> | 30       | 48.4       | 5        | 8.1        | 35    | 56.5       |
| <b>Adultos</b>   | 12       | 19.3       | 15       | 24.2       | 27    | 43.5       |
| <b>Total</b>     | 42       | 67.7       | 20       | 32.3       | 62    | 100        |

Gráfico N°2. Porcentaje de pacientes juveniles y adultos positivos y negativos a Demodicosis Canina.

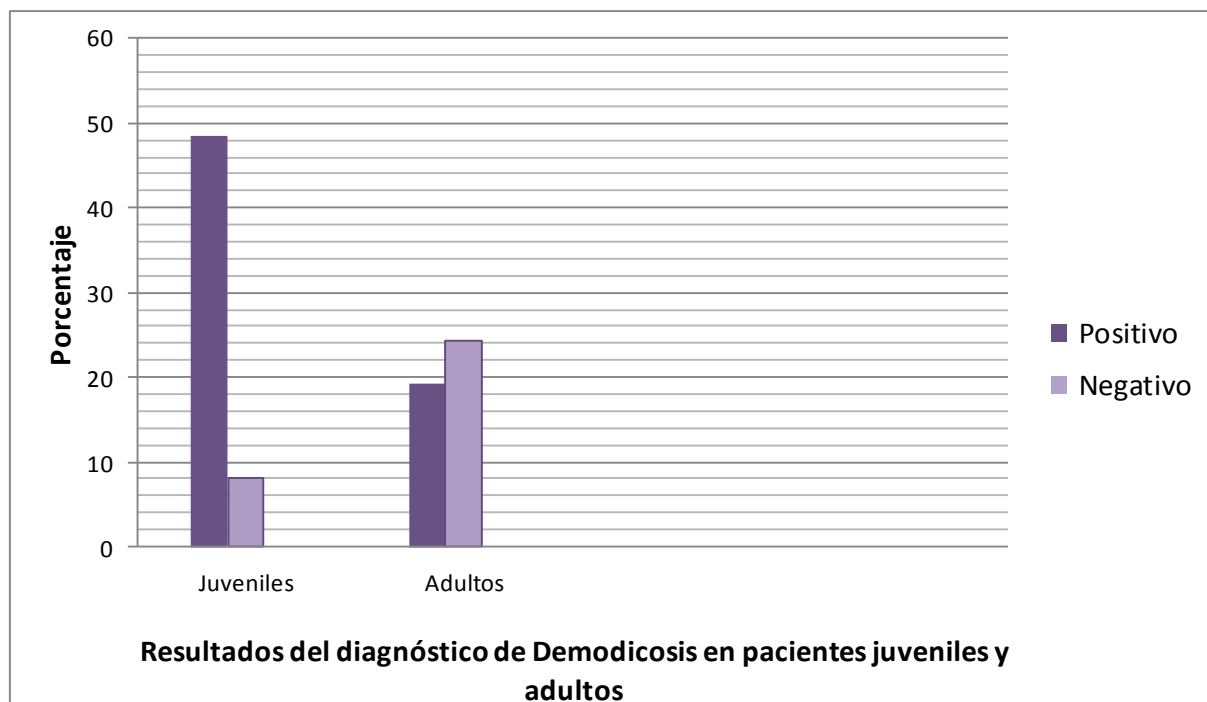


Tabla N°5. Resultado de pacientes hembra y macho muestreados en el estudio.

| <b>RESULTADO DE LA PRUEBA DIAGNÓSTICA</b>        |               |                 |                 |              |
|--|---------------|-----------------|-----------------|--------------|
|  |               | <b>Positivo</b> | <b>Negativo</b> | <b>TOTAL</b> |
| <b>Sexo de los<br/>pacientes<br/>demodécicos</b> | <b>Hembra</b> | 14 (22.6%)      | 12 (19.3%)      | 26           |
|  | <b>Macho</b>  | 28 (45.2%)      | 8 (12.9%)       | 36           |
|  | <b>Total</b>  | 42 (67.8%)      | 20 (32.2%)      | 62 (100%)    |

Tabla N°6. Pacientes positivos a Demodicosis Canina de raza pura y mestizos

|                  | <b>Positivo</b> | <b>Negativo</b> | <b>Total</b> |
|------------------|-----------------|-----------------|--------------|
| <b>Raza Pura</b> | 32 (84.2%)      | 6 (15.8%)       | 38 (100%)    |
| <b>Mestizo</b>   | 10 (41.7%)      | 14 (58.3%)      | 24 (100%)    |
| <b>Total</b>     | 42 (67.7%)      | 20 (32.3%)      | 62 (100%)    |

Gráfico N°3. Pacientes positivos a Demodicosis Canina de raza pura y mestizos.

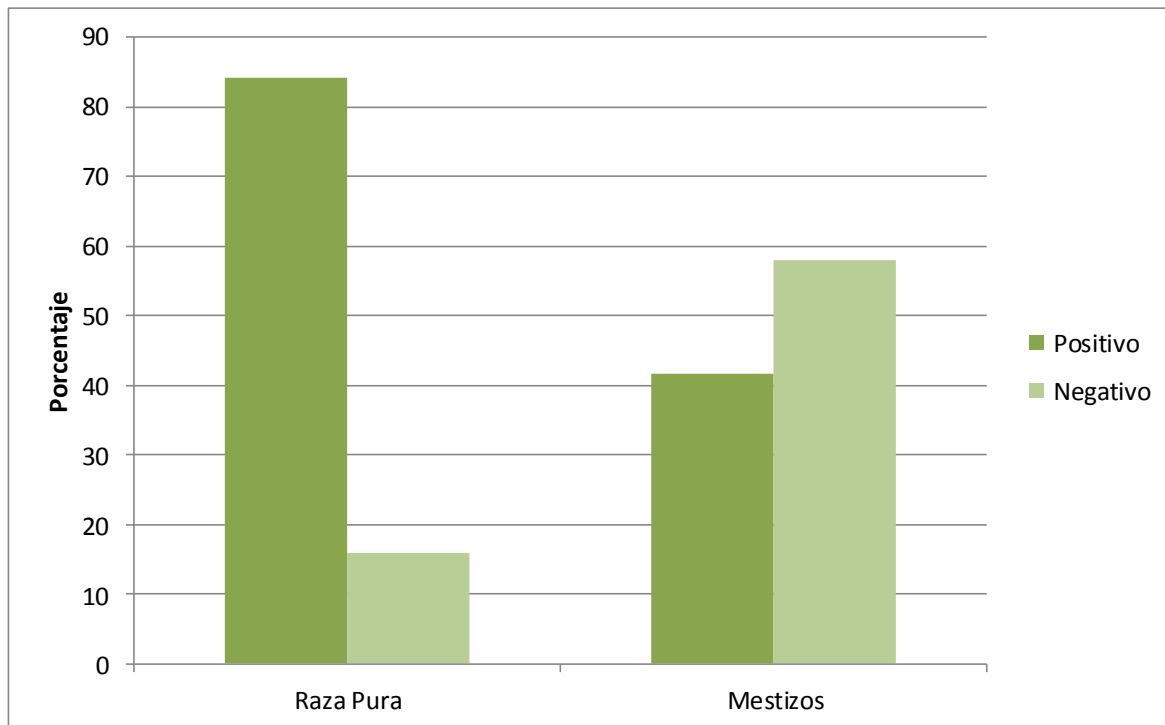


Tabla N° 7. Razas predominantes de caninos positivos a Demodicosis Canina.

| Raza                               | N° |
|------------------------------------|----|
| <b>Bulldog Inglés</b>              | 8  |
| <b>Chihuahua</b>                   | 6  |
| <b>Staffordshire bull Terrier</b>  | 3  |
| <b>Pug</b>                         | 3  |
| <b>Basset Hound</b>                | 2  |
| <b>Dalmata</b>                     | 1  |
| <b>Labrador</b>                    | 1  |
| <b>Pitbull</b>                     | 1  |
| <b>West Highland White Terrier</b> | 1  |
| <b>Shih Tzu</b>                    | 1  |
| <b>Jack Russel</b>                 | 1  |
| <b>Doberman Pinscher</b>           | 1  |
| <b>Sharpei</b>                     | 1  |
| <b>Boston Terrier</b>              | 1  |
| <b>Bulldog Francés</b>             | 1  |

Gráfico N° 4. Razas predominantes de caninos positivos a Demodicosis Canina.

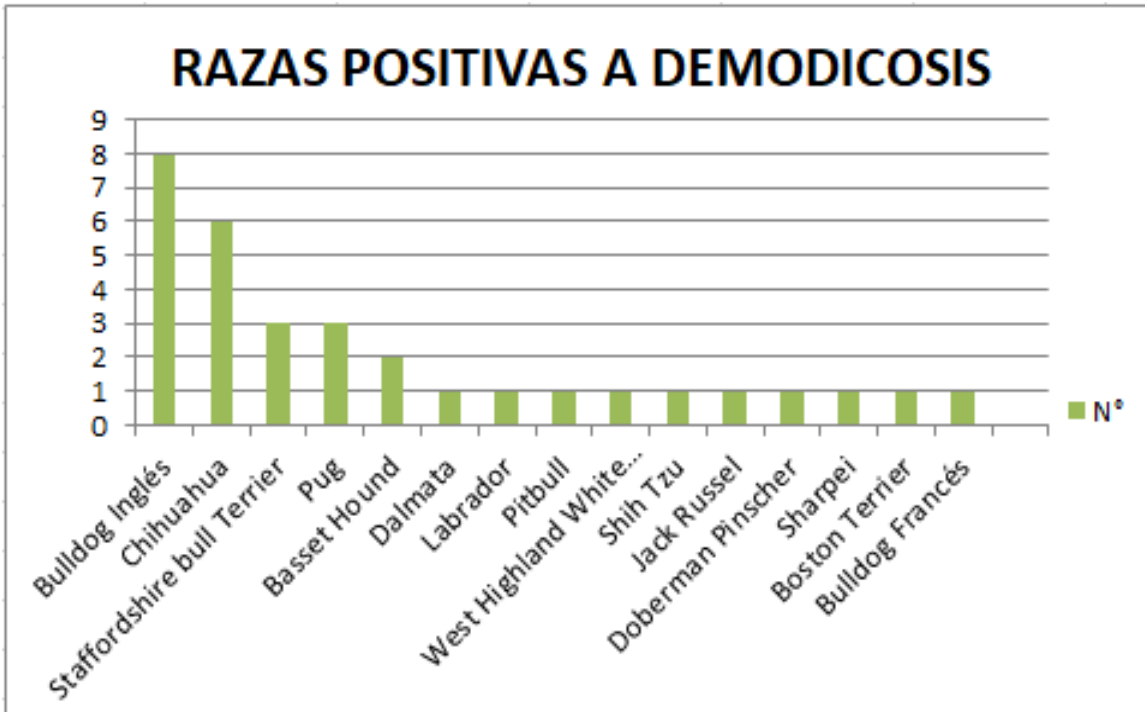


Tabla N° 8. Tabla de contingencia de las pruebas diagnósticas para la obtención de sensibilidad, especificidad, valor predictivo positivo y valor predictivo negativo de la impronta con cinta de acetato.

| Impronta con cinta | Raspado profundo de piel |              |    |
|--------------------|--------------------------|--------------|----|
|                    | Positivo (+)             | Negativo (-) |    |
| Positivo (+)       | 26                       | 10           | 36 |
| Negativo (-)       | 6                        | 20           | 26 |
|                    | 32                       | 30           | 62 |

$$Sensibilidad = \frac{a}{a + c}$$

$$S = \frac{26}{26 + 6}$$

$$S = \frac{26}{32}$$

$$S = 0.81 \times 100\%$$

$$S = 81\%$$

$$Especificidad = \frac{d}{d + b}$$

$$E = \frac{20}{20 + 10}$$

$$E = \frac{20}{30}$$

$$E = 0.66 \times 100\%$$

$$E = 66\%$$

$$VPP = \frac{a}{a + b}$$

$$VPP = \frac{26}{26 + 10}$$

$$VPP = 0.72$$

$$VPN = \frac{d}{d + c}$$

$$VPN = \frac{20}{20 + 6}$$

$$VPN = \frac{20}{26}$$

$$VPN = 0.76$$

Tabla N° 9. Odds Ratio para la relación existente entre los pacientes positivos a Demodicosis Canina con la edad, raza, sexo y tipo de manto.

| <b>Demodicosis canina</b> |          |                        |
|---------------------------|----------|------------------------|
| <b>Variable</b>           | <b>N</b> | <b>OR (95% IC)</b>     |
| <b>Edad</b>               |          |                        |
| <b>Juvenil</b>            | 35       | 7,500 (2,229 – 25,239) |
| <b>Adulto</b>             | 27       |                        |
| <b>Raza</b>               |          |                        |
| <b>Raza pura</b>          | 38       | 7,467 (2,269 – 24,572) |
| <b>Mestizo</b>            | 24       |                        |
| <b>Sexo</b>               |          |                        |
| <b>Macho</b>              | 36       | 0,333 (0,111 – 1,002)  |
| <b>Hembra</b>             | 26       |                        |
| <b>Tipo de manto</b>      |          |                        |
| <b>Corto</b>              | 50       | 1,063 (0,278 – 4,055)  |
| <b>Otros</b>              | 12       |                        |

Tabla N° 10. Odds Ratio para evaluación de la relación existente entre los pacientes positivos al raspado profundo de piel o a la impronta con cinta de acetato con la edad, raza, sexo y tipo de manto.

| <b>Variable</b>      | <b>Raspado profundo de piel</b> |                        | <b>Impronta con cinta de acetato</b> |
|----------------------|---------------------------------|------------------------|--------------------------------------|
|                      | <b>N</b>                        | <b>OR (95% IC)</b>     | <b>OR (95% IC)</b>                   |
| <b>Edad</b>          |                                 |                        |                                      |
| <b>Juvenil</b>       | 35                              | 5,182 (1,739 – 15,437) | 6,750 (2,194 – 20,764)               |
| <b>Adulto</b>        | 27                              |                        |                                      |
| <b>Raza</b>          |                                 |                        |                                      |
| <b>Raza pura</b>     | 38                              | 3,429 (1,171 – 10,041) | 7,825 (2,465 – 24,838)               |
| <b>Mestizo</b>       | 24                              |                        |                                      |
| <b>Sexo</b>          |                                 |                        |                                      |
| <b>Macho</b>         | 36                              | 1,909 (0,687 – 5,305)  | 3,099 (1,082 – 8,880)                |
| <b>Hembra</b>        | 26                              |                        |                                      |
| <b>Tipo de manto</b> |                                 |                        |                                      |
| <b>Corto</b>         | 50                              | 0,714 (0,200 – 2,555)  | 0,986 (0,275 – 3,539)                |
| <b>Otros</b>         | 12                              |                        |                                      |



Tabla N° 11 y N°12. Prueba de McNemar.

| Raspado profundo | Impronta con cinta de acetato |              |    |
|------------------|-------------------------------|--------------|----|
|                  | Positivo (+)                  | Negativo (-) |    |
| Positivo (+)     | 26                            | 6            | 32 |
| Negativo (-)     | 10                            | 20           | 30 |
|                  | 36                            | 26           | 62 |

|                   | Valor | Significación exacta (bilateral) |
|-------------------|-------|----------------------------------|
| Prueba de McNemar |       | 0,454                            |
| N                 | 62    |                                  |

Valor del chi cuadrado de McNemar

Entonces

$$X^2 = \frac{(d - b)^2}{d + b}$$

$$p < 0,05$$

$$X^2 = \frac{(10 - 6)^2}{(10 + 6)}$$

Pero:

$$0,454 > 0,05$$

$$X^2 = \frac{4^2}{16}$$

$$X^2 = \frac{16}{16}$$

$$X^2 = 1$$

## VII. Discusión

En este estudio se obtuvo un resultado significativo de pacientes positivos a Demodicosis Canina (67.7%), a diferencia de Pereira et al., los cuales, en diferentes estudios, en el 2012 y 2015, obtuvieron que el porcentaje de pacientes positivos a Demodicosis fue de 100% y 23.47% respectivamente. Estos valores difieren entre ambos considerablemente y la respuesta podría estar en que en el primer estudio de Pereira et al., trabajaron con una población menor a esta; siendo todos los pacientes utilizados (n=30) positivos a Demodicosis Canina. Y en el segundo estudio, Pereira et al., trabajaron con una población más extensa (n=114) a diferencia de este estudio y el primer antecedente, y la mayoría de estos fueron negativos a dermatopatías (67.82%).

Se sabe que la Demodicosis Canina se presenta en pacientes de hasta 18 meses de edad. En este estudio se refuerza esta información al obtener como resultado que los pacientes positivos a Demodicosis Canina tuvieron un promedio de edad de 1 año o 12 meses. Este dato coincide con estudios realizados con anterioridad donde Plant, J.D., Lund, E.M., Yang, M. en el 2010, estudian factores de riesgo para la presentación de Demodicosis Canina, identificando que la edad promedio de los caninos positivos fue de 0.5 años. En el 2012, Pereira et al., compararon el raspado de piel con la impronta con cinta de acetato para el diagnóstico de Demodicosis Canina, la edad del grupo de estudio varió de 3 a 96 meses con un promedio de 1.6 años. Y, por último, en el 2015 Pereira et al., comparan el raspado profundo de piel con la impronta con cinta de acetato para el diagnóstico de Demodicosis Canina y Escabiosis; de un grupo de estudio de 114 pacientes muestreados por meses, se obtuvo que el 62.9% eran menores de un año, información similar a la reportada por Saridomuchelakis et al. (2007), quienes encontraron una edad media de 10 meses.

Se realizó un desglose de los pacientes juveniles y adultos que dieron positivo solo a raspado profundo de piel, solo a impronta con cinta de acetato y a ambas pruebas con el propósito de encontrar información significativa que permita el uso de alguna de las dos pruebas con alguna edad específica, pero el método a utilizar es indiferente en los pacientes juveniles ya que los pacientes juveniles positivos a ambas pruebas fueron de 60% y los pacientes adultos positivos a ambas pruebas fue de 18.5%. Esto demuestra que es necesario identificar la edad del canino para que la Demodicosis sea una de las alternativas dentro de los diagnósticos presuntivos del paciente a tratar.

Entre los factores que se incluyen como predisponentes a la Demodicosis Canina está el sexo. En este estudio se encontró que el 45.2% de los pacientes positivos a esta enfermedad fueron machos y el 22.6% fueron hembras. Sin embargo, Vidotto, O., Da Luz, A.B., Gomes, P., M.E., Kroetz, I.A., Histashi, M., Palaoro, E.C., Rocha, M.A., quienes en 1985 realizaron un estudio epidemiológico sobre Demodicosis Canina en Londrina, Paraná; consideraron que el sexo no influía en la incidencia de casos positivos en los animales examinados.

Perez G. y Sigal G. en el 2006, en su libro titulado Demodicosis, menciona que las pacientes hembras por presentar el celo, la gestación y el parto están predisuestas a la reagudización de una Demodicosis latente, por ende, son más susceptibles, no a presentar la enfermedad debido a su sexo sino a mostrar formas agravadas acompañando momentos de su vida reproductiva que suponen un estrés considerable.

Miller W.H.; Griffin, C. E.; Campbell K. L. en el 2014, en su libro Dermatología en pequeños animales, aseguran que el sexo como otros factores predisponentes son muy difíciles de evaluar y poco probables que a la larga sean realmente factores predisponentes.

La Demodicosis Canina es más común en pacientes de raza pura que en mestizos. Este estudio encontró que 32 (84.2%) pacientes de raza pura dieron positivo a Demodicosis frente a 10 (41.7%) pacientes mestizos. Estos datos se contrastan con información pasada donde en el 2012 Pereira et al., al comparar el raspado profundo de piel con la impronta con cinta de acetato encuentran que el 90% de los perros positivos a Demodicosis Canina fueron de raza pura. Pereira et al. en el 2015, encuentran una predisposición evidente a la Demodicosis Canina en perros de raza pura (59.3%). Al coincidir estos resultados se confirma el compuesto hereditario en la susceptibilidad para desarrollar la Demodicosis Canina.

La literatura indica que ciertas razas presentan la enfermedad con mucha mayor frecuencia que otras. En este estudio se encontró que las razas que cuentan con más ejemplares positivos a Demodicosis canina son Bulldog Inglés, Chihuahua, Staffordshire bull Terrier, Pug y Basset Hound.

Perez G. y Sigal G. en el 2006, determinan que las razas que pueden presentar la enfermedad son Sharpei, Doberman, Bóxer, Ovejero Inglés, Shih Tzu, Bulldog Inglés, Bulldog Francés.

Plant et al en el 2010, en una revisión de las historias clínicas de más de un millón de caninos de una cadena de centros veterinarios en Estados Unidos, hallan que las razas que presentaron mayor riesgo de Demodicosis fueron, Sharpei, West Highland White Terrier, Terrier escocés, Bulldog Inglés, Boston Terrier, Gran Danés, Weimaraner, Terrier de Ardale, Alaska Malamute y Lebel Afgano.

En el 2012, Pereira et al., encuentran que las razas más afectadas con Demodicosis Canina son la Pitbull (43.3%), Pastor Alemán (6.7%), Doberman Pinscher (6.7%), Dachshund (6.7%).

Pereira et al. en el 2015, Pereira et al., encuentran que la mayor cantidad de caninos afectados con Demodicosis son de las razas, Shih Tzu, Pug, Yorkshire terrier.

Las razas nombradas por estudios anteriores y en este pueden coincidir como no, pero lo cierto es que a pesar de la existencia de múltiples reportes sobre predisposición racial en Demodicosis canina, la frecuencia de aparición en cada raza se debe en gran medida a la menor o mayor popularidad de las mismas en cada región.

Lo que sí es necesario prevenir es la crianza o reproducción irresponsable de cualquier raza de canino positivo a *Demodex canis*. La recomendación planteada por la literatura es eliminar a los perros con Demodicosis generalizada, pero al no existir una base científica que diferencie claramente la Demodicosis Canina localizada de la generalizada, todos los perros con la enfermedad antes mencionada deberían abstenerse de usar dentro del plan reproductivo. Sin embargo, esta no es una idea compartida por muchos criadores, frente a ello lo ideal sería que se trate específicamente a los caninos con Demodicosis, pero si a pesar de eso la enfermedad sigue progresando requiriendo otros tratamientos más invasivos, el plan final sería la esterilización de la mascota, sobre todo en las hembras reproductoras, ya que al presentar los ciclos del estro pueden desencadenar la recurrencia de la enfermedad clínica.

Al desglosar los resultados de cuantos pacientes de raza pura dieron positivo solo a raspado profundo de piel, solo a impronta con cinta de acetato y a ambas pruebas, y viceversa con los caninos mestizos, se buscaba encontrar cuál de los dos métodos diagnósticos sería más recomendable aplicar en la casuística diaria, sin embargo, no se encontró un dato que influya para que determinada prueba tenga un uso específico. Por el contrario, en el 55.3% de los pacientes de raza pura se podía usar ambas pruebas, raspado profundo de piel e impronta con cinta de acetato para el diagnóstico de Demodicosis Canina.

En este estudio, la hipótesis que se planteó fue que la impronta con cinta de acetato es igual de sensible y específica que el raspado profundo de piel.

La sensibilidad de la cinta de acetato, que es denominada como la nueva prueba diagnóstica, obtenida en este estudio fue de 81.3%

En el año 2012, Pereira et al, obtuvieron que la sensibilidad de la impronta con cinta de acetato fue igual a 100%.

En el año 2015, Pereira et al, obtuvieron que la sensibilidad de la impronta con cinta de acetato fue igual a 100%.

Sin embargo, si partimos de la premisa que el test nuevo debe ser comparado con el test denominado como gold estándar o la mejor opción de diagnóstico, estos dos últimos estudios no lo realizan de esa forma o en su defecto no brindan toda la información de esta comparación estadística en sus publicaciones.

En el estudio publicado en el 2012 por Pereira et al., se compara el raspado profundo de piel con la impronta con cinta de acetato para el diagnóstico de Demodicosis Canina. A partir de ello se obtiene que la sensibilidad del test nuevo es del 100% frente al raspado de piel que es del 90%, sin embargo, el estudio trabaja solo con 30 pacientes y todos positivos a Demodicosis Canina sin brindar la posibilidad de poder verificar la especificidad, tasa de falsos positivos y falsos negativos, dejando este estudio de ser confiable.

En el estudio realizado en el 2015 por Pereira et al., se compara el raspado profundo de piel con la impronta con cinta de acetato para el diagnóstico de Demodicosis Canina y Escabiosis. En este estudio se obtiene el 100% de sensibilidad para la nueva prueba diagnóstica para el diagnóstico de Demodicosis. En esa oportunidad, presentaron una tabla de contingencia en la que en la fila se encuentra las dos pruebas diagnósticas que se comparan versus los resultados de estas, positivo y negativo. No se halla el valor de la especificidad del test nuevo ni los valores predictivo positivo y negativo.

Se incide en la identificación de estos valores porque se requiere de una serie de cálculos a realizar para determinar si la nueva prueba es tan buena o mejor que la prueba de referencia. Son los resultados de estos cálculos los que nos llevarán a determinar si la nueva prueba puede llegar a sustituir de manera correcta a una prueba Gold estándar.

La función de las pruebas diagnósticas es confirmar un diagnóstico, siendo evidente que lo que se busca es que una buena prueba de como resultado positivo a pacientes verdaderamente enfermos y como negativo a pacientes verdaderamente sanos. Por tal motivo, en este estudio fue necesario obtener todos esos resultados ya que la sensibilidad y especificidad medirán la validez de este nuevo test, impronta con cinta de acetato, y el valor predictivo positivo y negativo determinarán que tan seguro será este nuevo test.

Entonces, el valor que clasifica correctamente a un individuo sano es la especificidad y en este estudio el valor de la especificidad para la impronta con cinta de acetato es del 66%. Este resultado difiere del valor de especificidad del raspado profundo de piel manifestado por Manzuc en el 2017. La especificidad del raspado profundo de piel es del 99.9%. Esto indica que la impronta con cinta de acetato tiene una probabilidad del 66% de clasificar correctamente a un paciente sano, es decir, de que un paciente sano sea negativo; frente a un 99.9% de especificidad del raspado profundo de piel.

Para completar la información frente a la pregunta de si el paciente está verdaderamente enfermo, será necesario encontrar los resultados del valor predictivo positivo y valor predictivo negativo. Por ello, el valor predictivo positivo obtenido en este es estudio es de 72% y el valor predictivo negativo es 76%. Lo cual significa que en un 72% de los pacientes con presencia de lesiones compatibles con la enfermedad finalmente se confirmó la presencia del *Demodex canis*

por medio de la prueba de impronta con cinta de acetato, mientras que el 76% de los caninos estaban efectivamente sanos.

En este estudio se evaluó la relación existente entre los pacientes positivos a Demodicosis Canina con la edad, raza, sexo y tipo de manto utilizando la medida estadística Odds ratio.

Plant et al. en el 2010, hizo un estudio de casos y controles de los factores de riesgo para la Demodicosis Canina en los Estados Unidos.

De todos los factores de riesgo reportados en el estudio, la raza y tipo de manto también fueron relacionados en este estudio.

En el caso de la variable raza, hallaron la asociación de manera independiente con cada raza participe del estudio, siendo las razas American Staffordshire terrier (35.6; IC: 4.6 – 277), Staffordshire bull terrier (17.1; IC: 2.2 – 133.4) y Sharpei chino (7.2; IC: 2.9 – 17.6) las que obtuvieron los OR más altos.

Luego, encontraron que las razas con pelo corto estaban en riesgo significativo de padecer de Demodicosis Canina, siendo este valor de 1,9 (IC: 1.5 – 2.4)

En este estudio se halló el factor de riesgo de la variable raza, siendo esta 7,467 (IC: 2.269 – 24.572) y la del valor de la variable tipo de manto fue igual a 1,063 (0.278 – 4.055)

Este estudio coincide con Plant del 2010, con respecto a la variable raza ya que ambos estudios concluyen en que los pacientes de raza pura están en riesgo significativo de sufrir Demodicosis Canina en el futuro.

La diferencia está en el valor obtenido en este estudio para la relación de la presencia de la enfermedad con el tipo de manto.

Plant et al. en el 2010, manifiesta que los pacientes de pelo corto están en riesgo significativo de presentar Demodicosis Canina, no se sabe si hay una asociación con las diferencias



morfológicas o fisiológicas del pelo o folículo piloso del pelo corto o pelo largo. Plantean que un paciente no puede ser diagnosticado erróneamente porque sus lesiones son más evidentes.

Sin embargo, para este estudio el tipo de manto no es una variable significativa para tomar en cuenta en la presentación de una posible Demodicosis Canina. Miller W.H.; Griffin, C. E.; Campbell K. L. (2014), en su libro Dermatología en pequeños animales manifiesta que el largo del pelaje no tiene ningún efecto sobre el desarrollo o el progreso de la Demodicosis.

En este estudio, los pacientes con pelaje corto y largo pudieron ser diagnosticados con Demodicosis Canina, independientemente del largo de pelaje que estos tenían.

En la tabla N° 10 se evalúa la relación existente entre la variable edad, raza, sexo y tipo de manto versus que los pacientes sean positivos a algunas de las dos pruebas diagnósticas comparadas; raspado profundo de piel e impronta con cinta de acetato.

La información obtenida no muestra una relación más significativa entre alguna de las variables antes mencionadas y el que los pacientes sean positivos a alguna de las dos pruebas diagnósticas comparadas, raspado profundo de piel e impronta con cinta de acetato.

Por último, en lo que respecta a determinar la significancia del estudio, se concluyó que el uso de la impronta con cinta de acetato no generó cambios significativos para el diagnóstico de Demodicosis Canina. Lo cual refuta los resultados obtenidos por Pereira en el 2015, donde indica que esta nueva prueba es estadísticamente superior al raspado profundo de piel.

## VIII. Conclusiones

1. Los caninos de raza pura siguen teniendo el mayor porcentaje (76.2%) en presentación de casos de Demodicosis lo cual confirma el compuesto hereditario de la enfermedad.
2. A pesar de que por literatura se menciona que las razas que participan en los estudios dependen de la popularidad de estas de acuerdo al lugar donde se realiza el trabajo, la raza Bulldog inglés sigue sobresaliendo entre los pacientes que fueron positivos a Demodicosis.
3. Se corrobora lo manifestado en otros estudios, los pacientes en edad juvenil son los más susceptibles a presentar Demodicosis Canina.
4. El sexo y tipo de manto no son factores de riesgo que predispongan a padecer de Demodicosis Canina.
5. La sensibilidad y especificidad de la impronta con cinta de acetato fueron 81% y 66%, respectivamente. El valor predictivo positivo y valor predictivo negativo fue de 72% y 76% respectivamente. Se determinó que esta prueba nueva es igual de buena que la prueba gold estándar, mas no llegaría a sustituirla
6. El valor de la prueba McNemar (0.454) concluye en que la impronta con cinta de acetato no produjo cambios significativos para el diagnóstico de Demodicosis Canina. Sin

embargo, en la práctica, la impronta con cinta de acetato logra ser una prueba donde, al momento de la vista al microscopio, contiene menos material que impida el correcto diagnóstico como residuos celulares lo que facilita el visualizar ejemplares de *Demodex canis* en cualquiera de sus estados.

## **IX. Recomendaciones**

- Se recomienda el uso de cualquiera de las dos pruebas diagnósticas para Demodicosis Canina.
- Evaluar si hay relación entre el clima y la presentación de la patología.
- Prevenir la presencia de esta patología optando por un control parasitario periódico y responsable.
- Realizar estudios que evalúen nuevas alternativas de pruebas diagnósticas para la Demodicosis Canina, pero realizadas en el país ya que no existen antecedentes en el Perú.

## X. Referencias bibliográficas

- Aydingoz IE., D. B. (2001). Demodex folliculorum in renal transplant patients revised. *Dermatology*, 272 - 273.
- Aydingoz IE., M. T. (1997). Demodex folliculorum in renal transplant patients. *Dermatology*, 232 - 234.
- Beardi. (1983). Histopathological investigations of skin biopsies, possibilities and limits. 69 - 72.
- Calderón O., S. C. (1995). Diagnosis of canine demodicosis by four parasitological methods. *Ciencias veterinarias Heredia*, 65 - 70.
- Canepa E., D. G. (1941). La presencia del Demodex folliculorum (Owen) en los ganglios linfáticos de perros demodéticos. *Revista de la Facultad de Agricultura y Veterinaria* .
- Carlotti. (Octubre de 1998). Tratamiento de los transtornos queratoseborreicos en perros y gatos. *Simposio llevado a cabo en el Congreso de la Asociación Mundial de Medicina Veterinaria en Pequeños Animales*. Buenos Aires, Argentina.
- Caswell JL., Y. J. (1995). Canine demodicosis: a re - examination of the histopathologic lesion and description of the immunophenotype of infiltrating cells . *Dermatology*, 9 - 19.
- Caswell JL., Y. J. (1997). A prospective study of the immunophenotype and temporal chsnge in the histologic lesions of canine demodicosis . *Veterinsry Pathology*, 279 - 287.
- Chalmers S., S. R. (1989). Demodicosis in two cats seropositive for feline immunodeficiency virus. *Veterinary Medic Asociacion*, 256 - 257.

- Ciftci IH., D. U. (2006). Demodex folliculorum in patients with rheumatoid arthritis. *Acta Parasitology*, (págs. 70 - 73).
- Day. (1997). *An immunohistochemical study of the lesions of demodicosis in the dog*.
- Ferrel. (2014). Identificación de ectoparásitos en Canis familiaris de los Distritos de Cono Este de Lima Metropolitana. (Tesis doctoral). Facultad de Medicina Veterinaria y Zootecnia. Universidad privada Cayetano Heredia. Lima, Perú.
- Ferrer L., R. I. (2014). Immunology and pathogenesis of canine demodicosis. *Veterinary Dermatology*.
- Foley. (1993). Acariasis. *Selecciones Veterinarias*, 265 - 274.
- Forton. (2012). Papulopustular rosacea, skin immunity and Demodex: pityriasis folliculorum as a missing link . *J Eur Acad Dermatol Venereol*, 19 - 28.
- Guaguere E., O. T.-P. (1999). Demodex cati infestation in association with feline squamous cell carcinoma in situ: a report of five cases. *Vet Dermatology*, 61 - 67.
- Healey MC, G. S. (1977). Immunodeficiency in canine demodectic mange. 1. Experimental production of lesions using anti - lymphocyte serum. *Vet Parasitol*, 121 - 132.
- Holmes RB, M. C. (2002). The histopathology of folliculitis in HIV - infected patients . *J Cutsn Pathol*, 93 - 95.
- Hoskins, J. (1993). *Pediatría veterinaria perros y gatos*. LA: Interamericana.

- Jacot. (1973). La demodicie canine. Donnees recentes sir la pathogenie. Contribution a l'etude de traitement. *Ecole National Veterinaire d'Alf.*
- Jarmuda SO., R. N. (2012). Potential role of Demodex mites and bacteria in the induction of rosacea. *J Med Microbiol* , 1504 - 1510.
- Jimenez - Acosta FJ., P. L. (1989). Demodex mite contain immunoreactive lipase. *Arch Dermatol*, 1432 - 1433.
- Jurasek. (1986). Result of the Laboratory examinations of parasitoses in the Animals of Mozambique. *Folia Veterinaria*, 103 - 109.
- Kraiss. (1987). Lymphocyte proliferation in dogs with demodicosis before and after T - Cell simulation therapy. *Tierarztliche Praxis*, 63 - 66.
- Kwochrent. (1993). *Infectious diseases*. Mac Donald eds.
- Lemarie. (1996). Canine Demodicosis. En L. SL, *Compendium on Continuing Education for the Practicing Veterinarian* (págs. 345 - 369).
- Lemarie S., H. G. (1996). A retrospective study of canine juvenile and adult onset generalized demodicosis in the USA . *Vet Dermatol*, 3 - 10.
- Liu Q., A. C. (2004). Simultaneous deficiency in CD28 and STAT6 results in chronic ectoparasite - induced inflammatory skin disease. *Infect Immunol*, 3706 - 3715.
- Manzuc (2011). Demodicosis canina. Buenos Aires, Argentina.
- Manzuc (2017). Posgrado en Dermatología Veterinaria : Módulo I. Buenos Aires, Argentina .

- Marques CG., T. P. (Julio de 2013). Diagnostico ds demodicose canina: estudo comparativo entre tricograma e teste da fita adesiva. *Revista Brasileira Citología Veterinaria*, 20(3). Recuperado el 12 de Abril de 2017, de [https://www.researchgate.net/publication/273979342\\_Diagnosis\\_of\\_canine\\_demodicosis\\_comparative\\_study\\_between\\_hair\\_plucking\\_and\\_adhesive\\_tape\\_tests](https://www.researchgate.net/publication/273979342_Diagnosis_of_canine_demodicosis_comparative_study_between_hair_plucking_and_adhesive_tape_tests)
- Meiser. (1975). Demodectic mange. Brief review. *Tierarztliche Praxis*, 493 - 496.
- Miller WH., G. C. (2014). *Dermatología en pequeños animales* (3era edición ed.). Buenos Aires , Argentina : Inter - Médica.
- Mills. (2009). Dog in society can prevent society going to the dogs. *Vet J*, 322 - 323.
- Mozos. (1999). Leishmaniosis and generalized demodicosis in three dogs. A clinicopathologic and immunohistochemical study. *J. Comp Pathol*, 257 - 268.
- Mueller RS., B. E. (2012). Treatment of demodicosis in dogs: 2011 clinical practice guidelines. *Veterinary Dermatology*, 23(2), 86. doi:DOI: 10.1111/j.1365-3164.2011.01026.x
- Muller GH., K. R. (1976). *Small Animal Dermatology*. Saunders Company.
- Neog R., L. B. (1995). Incidence and histopathological studies of mange mites in animal and around Guwahati. *Assam Journal of Veterinary Parasitology*, 1 - 6.
- Nolasco. (2002). *Diplomado a Distancia en Medicina, Cirugía y Zootecnia en perros y gatos*. 4, 5. Mexico DF, Mexico.
- Nuñez. (1987). Fundamentos de Parasitología Veterinaria. *Hemisferio Sur*, 139.



- Nutting. (1976). Hair follicle mites (Acari: Demodicidae) of man. *Int. J Dermatology*.
- Nutting WB., D. C. (1978). Demodex canis: redescription and reevaluation. *Cornell Veterinary*, 68, 139.
- O Dair HA., F. A. (1995). Focal and generalized alopecia. *Veterinary Clinics of North America* , 851 - 870.
- Owen. (1972). Demodectic mange in dogs immunosuppressed with antilymphocyte serum. *Transplantation*, 616 - 617.
- P., B. (1903). *Tratado de Parasitología Animal*. Buenos Aires, Argentina: Arsenio Guidi Buffavini.
- Pereira AV., P. S. (2012). Comparisom skin of acetate tape impression with squeezing versus skin scraping for the diagnosis of canine democidosis. *Australian Veterinary Journal*, 90(11), 448 - 450. Recuperado el 2017 de Junio de 2017, de <http://onlinelibrary.wiley.com/doi/10.1111/j.1751-0813.2012.00994.x/abstract>
- Pereira DT., C. L. (2015). Impressao cutanea con fita de acetato no diagnostico de Demodex canis e Sarcoptes scabei var Vulpes. *Arq Bras Med Vet Zootec*. Recuperado el 06 de febrero de 2017, de <http://dx.doi.org/10.1590/1678-6869>
- Perez TG., S. E. (2006). *Demodicosis en caninos y felinos*. Buenos Aires: Argentina .
- Perez Tort G., R. A. (17 - 23 de Noviembre de 1997). XIII Congreso Latinoamericano de Parasitología. *Uso de una técnica alterntiva para el diagnóstico de Demodicosis en piel de perros*. La Habana, Cuba.

- Perez Tort G., W. E. (1998). *Enfoque clínico de las enfermedades parasitarias de los perros y gatos*. Agrovvet.
- Plant JD., L. E. (2010). A case - control study of the risk factors for canine juvenil - onset generalized demodicosis in the USA. *Veterinary dermatology*, 22(1). Obtenido de <https://www.ncbi.nlm.nih.gov/pubmed/20707860>
- Ravera. (2015). Deconstructing canine Demodicosis. *Tesis doctoral*. Barcelona, España.
- Singh SK., D. M. (2010). Determination of CD4+ and CD8+ T cells in the peripheral blood of dogs with demodicosis. *Parasitology*, 137, 1921 - 1924.
- Skakibara. (1978). Clinical and histopathology observation on canine Demodicosis. *Bulletin of the Nippon Veterinary and Zootechnicsl College*, 25, 149 - 162.
- Thirunayukkarasu., N. S. (1982). *Cheiron*. 11, 335 - 336.
- Tscharner. (s.f.). Interdisciplinary Dermatology unit. *Institute of Animal Pathology*, 26 - 33. Switzerland.
- Tsutsumi. (2004). Deposition of IgD alpha-1-antitrypsin and alpha-1-antichymotrypsin on Demodex dolliculorum and D brevis infesting the pilosebaceous unit. *Pathol Int*, 54, 32 - 34.
- Vidotto O., D. L. (1985). Estudios epidemiológicos sobre Demodex canis em Londris, PR . *Semina: Ciências Sociais e Humanas*, 6(1), 36 - 39. Obtenido de <https://www.ingentaconnect.com/content/doi/16765443/1985/00000006/00000001/art00005>

White SD., C. K. (1989). Cutaneous markers of canine hyperadrenocortism. En *Compendium on Continuing Education for the Practicing Veterinarian* (Vol. 11, págs. 446 - 464).

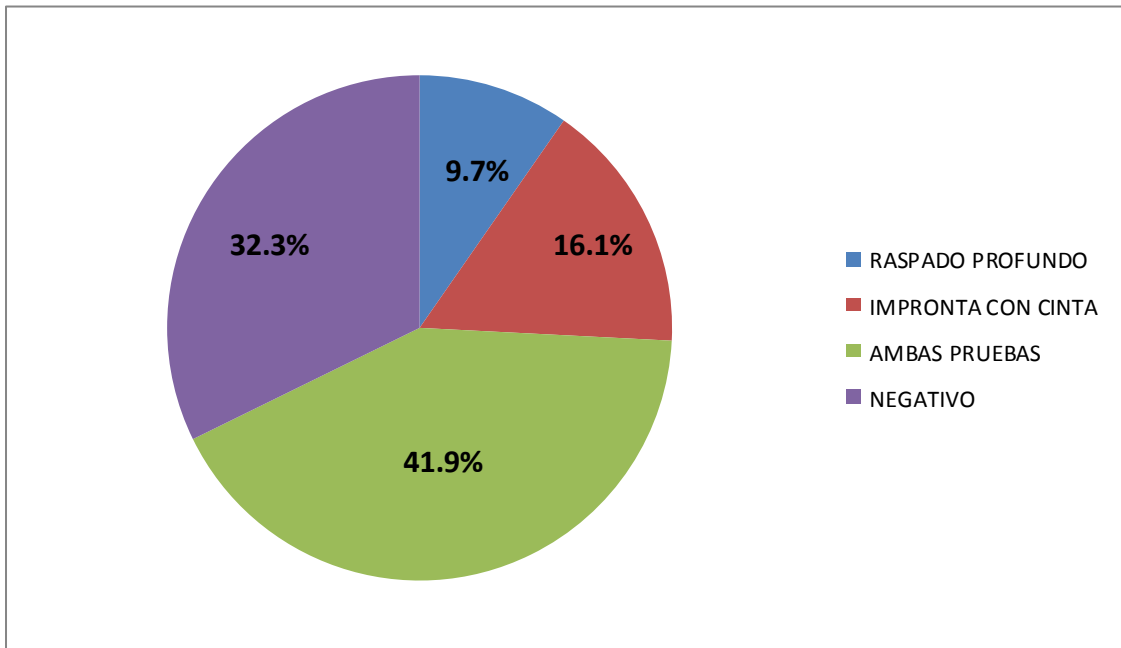
Wolf R., O. J. (1988). The hair follicle mites (*Demodex* spp.) Could they be vectors pathogenic microorganism . *Act Derm enereol*, (págs. 535 - 537).

Yi JS., C. M. (2010). Immunology. *T-cell exhaustion: characteristic, causes and conversion*, 129, 474 - 481.

Zamora. (19 de Diciembre de 2015). *Principales técnicas rápidas de laboratorio en la Clínica Veterinaria*. Obtenido de Scrib: <https://es.scribd.com/document/312679576/Principales-Tecnicas-Rapidas-de-Laboratorio-en-La-Clinica-Veterinaria>.

## XI. Apéndice

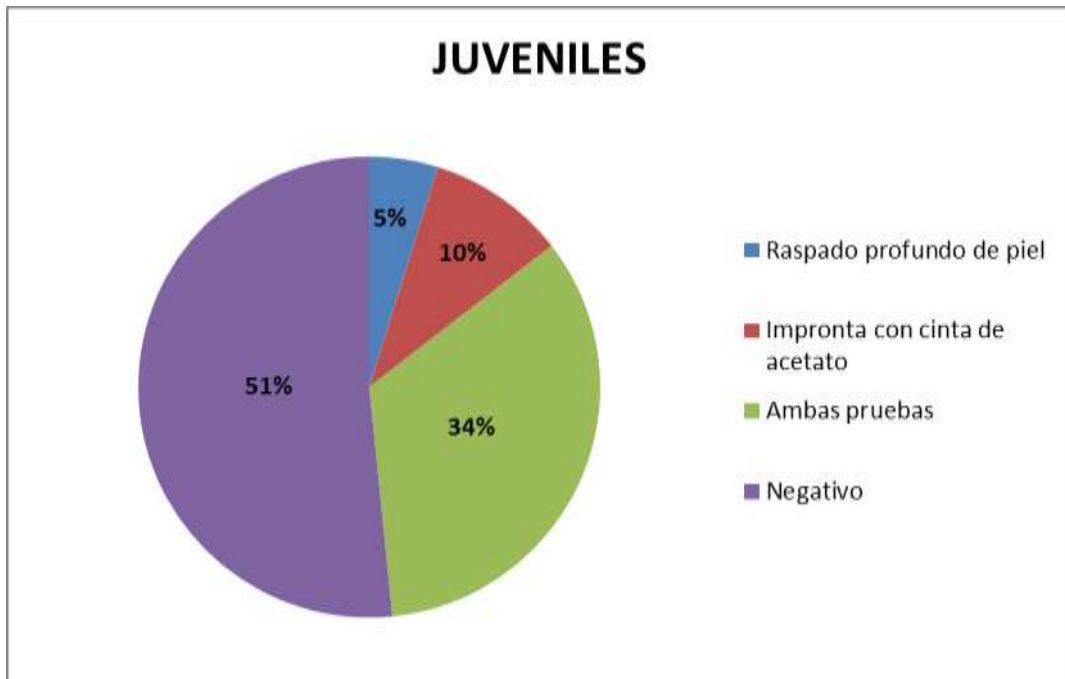
### 11.1 Apéndice A. Porcentaje de pacientes demodécicos que dieron positivo solo a raspado profundo de piel, impronta con cinta de acetato y a ambas pruebas.



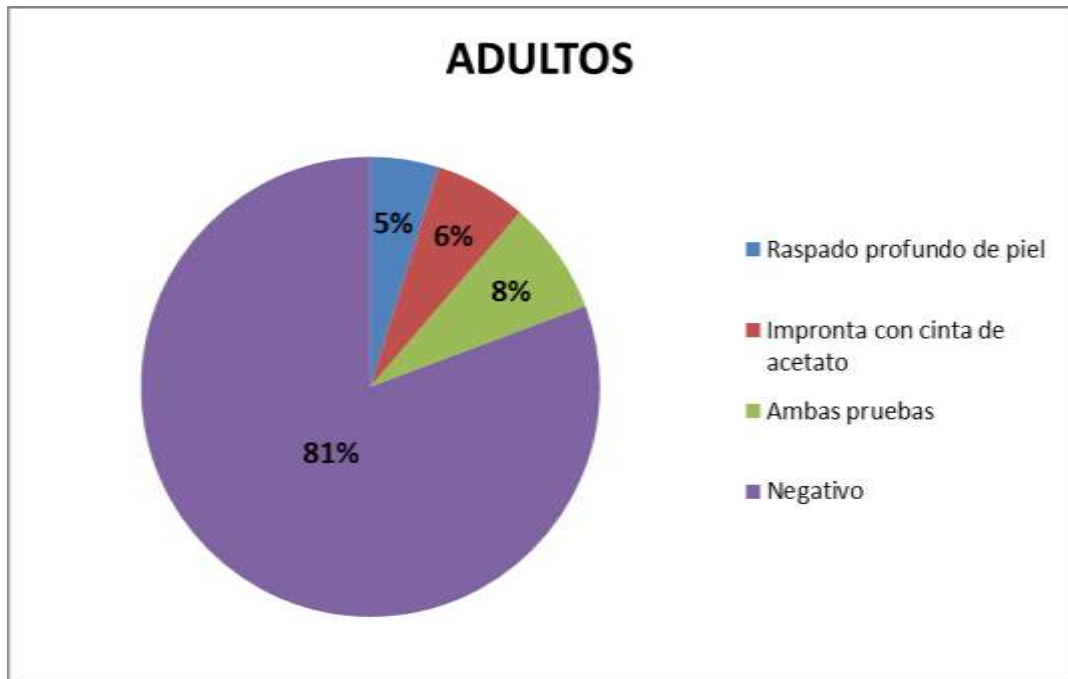
**11.2 Apéndice B. Frecuencia y porcentaje de pacientes demodécicos en edad juvenil y edad adulta, positivos solo raspado profundo de piel, solo a impronta con cinta de acetato y positivos a ambas pruebas.**

|                                      | Juveniles  |            | Adultos    |            |
|--------------------------------------|------------|------------|------------|------------|
|                                      | Frecuencia | Porcentaje | Frecuencia | Porcentaje |
| <b>Raspado profundo de piel</b>      | 3          | 4.8%       | 3          | 4.8%       |
| <b>Impronta con cinta de acetato</b> | 6          | 9.7%       | 4          | 6.5%       |
| <b>Ambas pruebas</b>                 | 21         | 33.9%      | 5          | 8%         |
| <b>Negativo</b>                      | 5          | 51.6%      | 15         | 80.7%      |
| <b>Total</b>                         | 35         | 100%       | 27         | 100%       |

**11.3 Apéndice C. Frecuencia y porcentaje de pacientes demodécicos en edad juvenil positivos solo raspado profundo de piel, solo a impronta con cinta de acetato y positivos a ambas pruebas.**



**11.4 Apéndice D. Frecuencia y porcentaje de pacientes demodécicos en edad juvenil y edad adulta, positivos solo raspado profundo de piel, solo a impronta con cinta de acetato y positivos a ambas pruebas.**



### 11.5 Apéndice E. Razas de caninos presentes en el estudio.

| <b>Raza</b>                 | <b>Frecuencia</b> | <b>Porcentaje</b> |
|-----------------------------|-------------------|-------------------|
| Mestizo                     | 24                | 38.7              |
| Bulldog Inglés              | 9                 | 14.5              |
| Chihuahua                   | 6                 | 9.7               |
| Pug                         | 3                 | 4.8               |
| Staffordshire bull terrier  | 3                 | 4.8               |
| Basset Hound                | 2                 | 3.2               |
| Labrador                    | 2                 | 3.2               |
| Bull Terrier                | 2                 | 3.2               |
| Dalmata                     | 2                 | 3.2               |
| Shih Tzu                    | 1                 | 1.6               |
| West Highland White Terrier | 1                 | 1.6               |
| Jack Russel                 | 1                 | 1.6               |
| Boston Terrier              | 1                 | 1.6               |
| Sharpei                     | 1                 | 1.6               |
| Doberman Pinscher           | 1                 | 1.6               |
| Golden Retriever            | 1                 | 1.6               |
| Bulldog Francés             | 1                 | 1.6               |
| Pitbull                     | 1                 | 1.6               |



**11.6 Apéndice F. Frecuencia y porcentaje de pacientes demodécicos de raza pura y mestizos, que dieron positivo solo a raspado profundo de piel, impronta con cinta de acetato y a ambas pruebas.**

|                                      | <b>Raza pura</b>  |                   | <b>Mestizos</b>   |                   |
|--------------------------------------|-------------------|-------------------|-------------------|-------------------|
|                                      | <b>Frecuencia</b> | <b>Porcentaje</b> | <b>Frecuencia</b> | <b>Porcentaje</b> |
| <b>Raspado profundo de piel</b>      | 3                 | 7.9%              | 3                 | 13%               |
| <b>Impronta con cinta de acetato</b> | 8                 | 21%               | 2                 | 8%                |
| <b>Ambas pruebas</b>                 | 21                | 55.3%             | 5                 | 21%               |
| <b>Negativo</b>                      | 6                 | 15.8%             | 14                | 58%               |
| <b>Total</b>                         | 38                | 100%              | 27                | 100%              |

### 11.7 Apéndice G. Ficha diagnóstica para demodicosis

| FICHA DIAGNÓSTICA PARA DEMODICOSIS |                   |         |
|------------------------------------|-------------------|---------|
| FECHA:                             | Nº FICHA:         |         |
| DATOS GENERALES                    |                   |         |
| MASCOTA:                           |                   |         |
| EDAD:                              | RAZA:             | SEXO:   |
| TIPO DE PELAJE:                    |                   |         |
| PROPIETARIO:                       |                   |         |
| PRECEDENCIA:                       | MED. VETERINARIO: |         |
| DX PRESUNTIVO:                     |                   |         |
| PRUEBA DIAGNÓSTICA                 |                   |         |
|                                    | RASPADO           | ACETATO |
| POSITIVO                           |                   |         |
| NEGATIVO                           |                   |         |
| DX. DEFINITIVO:                    |                   |         |

**11.8 Apéndice H. Autorización para el uso de las muestras realizadas a pacientes en consulta dermatológica.**

**AUTORIZACIÓN PARA LA UTILIZACIÓN DE MUESTRAS REALIZADAS A  
PACIENTES EN CONSULTA DERMATOLÓGICA**

Yo, Enrique Francisco Tello Corbetto, con colegiatura N° 3388, propietario del Consultorio Veterinario San Francisco, autorizo a que la Bachillere en Medicina Veterinaria, Ornella Solange Silva Portella con DNI 46118785, utilice las muestras realizadas a pacientes en consulta dermatológica con fines de investigación para la realización de su tesis para obtener el título Profesional de Médico Veterinario; siendo de mi conocimiento que esta información no será adulterada ni utilizada con fines comerciales; por lo que me comprometo a no interferir en la recolección de datos mientras éstos se requieran.

Lima,.....de..... del.....

---

MV Enrique F. Tello Corbetto  
CMVP: 3388